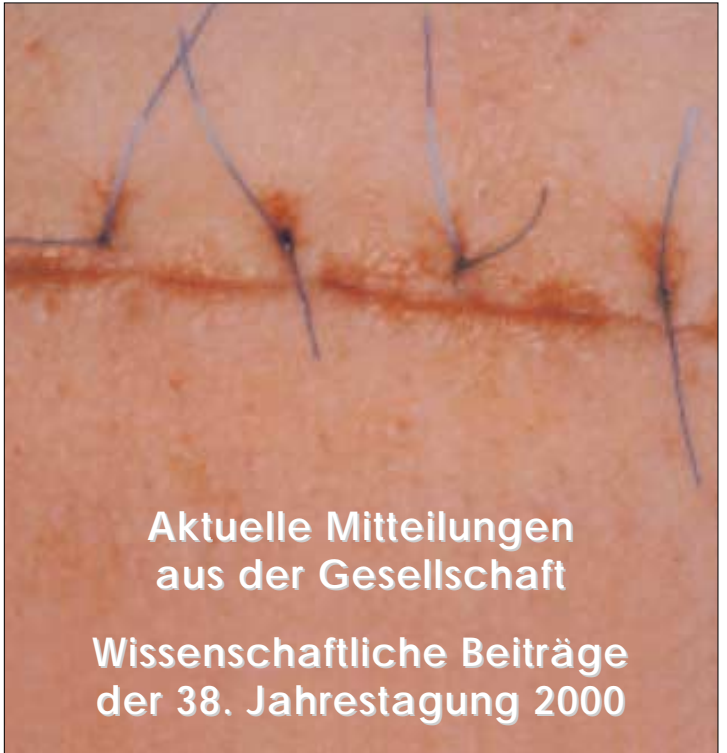
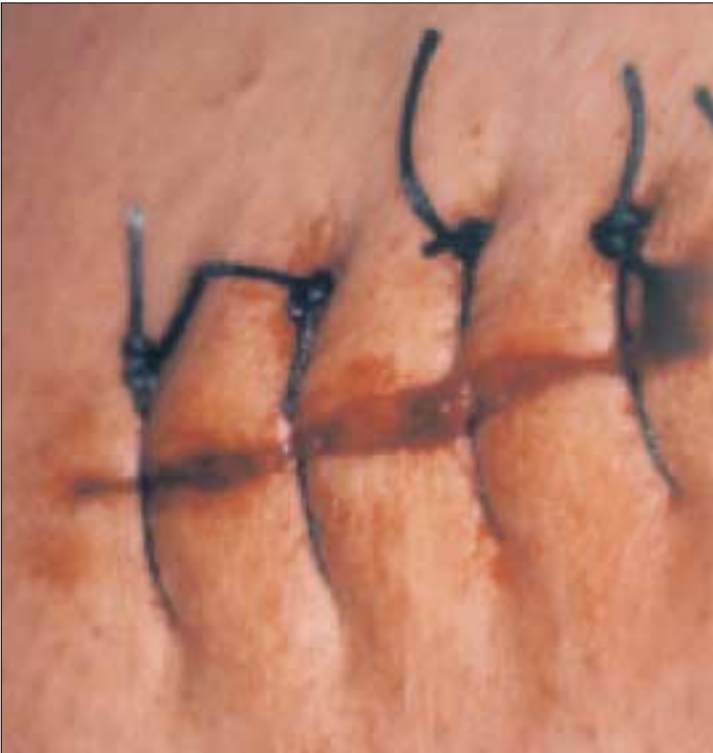
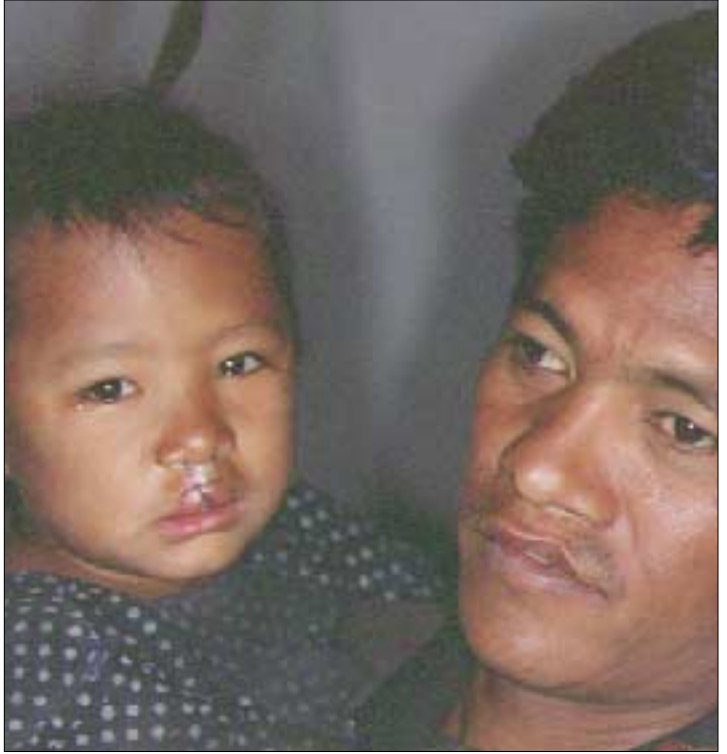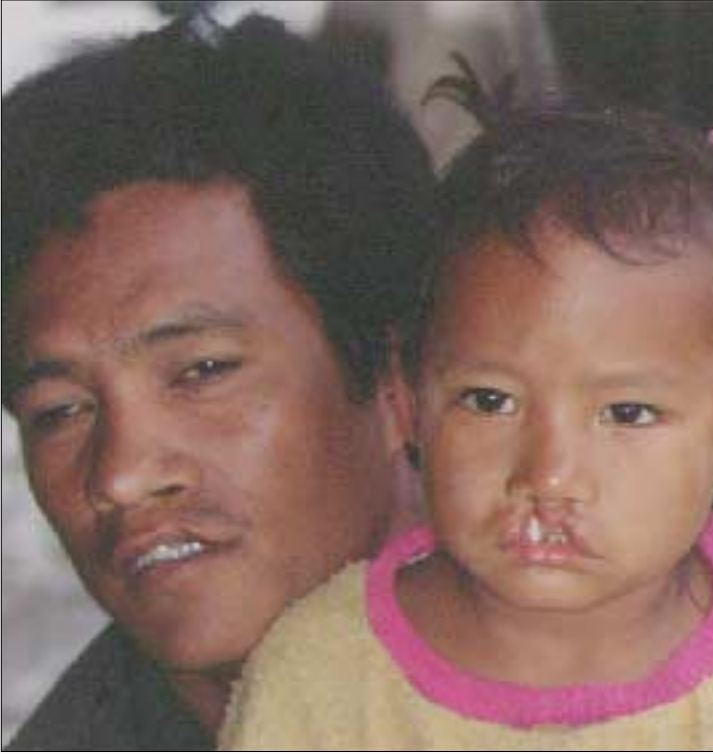# JOURNAL



der Deutschen Gesellschaft für Plastische und Wiederherstellungschirurgie e.V.



Aktuelle Mitteilungen  
aus der Gesellschaft  
Wissenschaftliche Beiträge  
der 38. Jahrestagung 2000

<b>EDITORIAL</b>	3		
<b>DGPW INTERN</b>			
Präsidium Geschäftsführender Vorstand 2000, Ständiger Beirat, Nichtständiger Beirat, Senat, Sektionen, Korrespondierende Mitglieder	4		
Ehrenmitglieder, Hans-von-Seemen-Preis, Heinrich Bürkle de la Camp-Medaille, Ehemalige Präsidenten	5		
Mitgliederentwicklung, Fachgruppenanalyse, Geschäftsstelle, Ehrungen	6		
Neuaufnahmen	7		
Protokoll über die Mitgliederversammlung der Deutschen Gesellschaft für Plastische und Wiederherstellungschirurgie e.V. am Freitag, 13. Oktober 2000	8		
Vertrieb der Hydrogel-Brustimplantate eingestellt	11		
Resolution der AWMF zu hygienischen Anforderungen in Klinik und Praxis	11		
CASPAR Orhopädiessystem – Miet- und Miet-/Nutzungsverträge	12		
Verbot des Inverkehrbringens und Anwendens nach dem Medizinproduktegesetz (MPG)	13		
<b>BERUFSVERBAND PLASTISCHE UND REKONSTRUKTIVE CHIRURGIE</b>			
N. SCHWENZER · K. SCHWENZER Mit Interplast in West-Nepal – ein Tätigkeitsbericht	13		
N. SCHWENZER Piercing, eine ärztliche Tätigkeit?	15		
<b>WISSENSCHAFTLICHE BEITRÄGE 38. JAHRESTAGUNG</b>			
A. ZUMBRÄGEL · K.-H. BICHLER · S. LAHME · A. HENSEL · G. MÜLLER Einsatz von Polypropylen-Mesh zur plastischen Deckung von Narbenhernien nach urologischen Operationen	16		
M. J. A. PUCHNER · L. CRISTANTE Benigne Tumoren der Schädelbasis - Neurochirurgische Aspekte -	20		
M.B. MENSING · M. SITTINGER · U. GROSS · G. BERGER · R. RAHMANZADEH · C. MÜLLER-MAI Bioresorbierbare Materialien zur subchondralen Verankerung von gezüchtetem Knorpelgewebe	25		
J. FLISEK · A. WEBER · F. BOOTZ Behandlung des Rhinophyms einschließlich dessen Komplikationen	26		
J. KLANKE · G. HÖRMANSDÖRFER · K. WESTERMANN Biomechanische Wertigkeit von Einschraubversuchen bei Hüftpfannen	28		
H.-J. BECKER · H.-A. MERTEN · M. LEUTLOFF Experimenteller Vergleich unterschiedlicher Osteosynthese- materialien nach frontoorbitalem Advancement am wachsenden Minipig	32		
MICHAELA ROTHE · T. RUDY · P. STANKOVIĆ · K.M. STÜRMER Behandlungsstrategie bei Katzenbißverletzungen der Hand und des Handgelenkes	36		
H.W. WECHSEL · R. GLEICHMANN · E. KRÖGER · J. BLABENECK Qualitätsmanagement im Krankenhaus: Erfahrungen mit der DIN EN ISO 150 9001: 1994 und deren mögliche Weiterentwicklung	39		
S. SCHULTZE-MOSGAU · J. WILTFANG · G. GRABENBAUER · F. RÖDEL · M. RADESPIEL-TRÖGER · P. KESSLER · F.W. NEUKAM Erfolgsbeurteilung von 217 freien vaskulären Transplantaten zur Wiederherstellung der Hart- und Weichgewebe im Kopf- und Halsbereich nach Radiotherapie oder Radiochemotherapie	43		
CHR. M. MÜLLER-MAI · M. VOGEL · CHR. VOIGT · U. GROß · R. RAHMANZADEH Bioglass-Partikulate zur Füllung knöcherner Defekte	50		
M. VESPER · B. ZAHN · M. HEILAND · R. SCHMELZLE Normale Hautsensibilität in für die Lappenchirurgie des Kopf-Halsbereiches relevanten Regionen	52		
P.R. ISSING · TH. LENARZ Benigne Tumoren der Schädelbasis aus der Sicht des HNO-Arzt	54		
S. JÄNICKE · F. GERHARDS · D. RIEDIGER · S. LÖSER Ein neues Verfahren zur kombiniert operativ-konservativen Therapie der extremen Mundspaltverengung im Kindesalter	58		
J. KELM · TH. REGITZ · E. SCHMITT Infektanierung durch resistenzgerechte Hüftinterimsprothese und Antibiotikakette	61		
F. SKEPARNI · E. VAIRAKTARIS · E. MISSIRLIS · M. MARAGOUKAKIS Alkoholkonsum und Verkehrsunfälle - eine statistische Erhebung in Südwestgriechenland	62		
<b>TERMINKALENDER</b>	66		
<b>IMPRESSUM</b>	6		
Titelbildhinweise:			
links oben:	Mädchen aus West-Nepal mit Lippen-Kiefer-Gaumen- spalte, präoperativ. (SCHWENZER, N., SCHWENZER, K., Tübingen/München, INTERPLAST)		
rechts oben:	Mädchen aus West-Nepal mit Lippen-Kiefer Gaumen- spalte, postoperativ. (SCHWENZER, N., SCHWENZER, K., Tübingen/München, INTERPLAST)		
links unten:	Evertierende, schlecht durchgeführte Hautnaht mit zu grobem Nahtmaterial (RUDOLPH, H., Rotenburg/W.)		
rechts unten:	Gut adaptierende, feine Hautnaht mit adäquatem Nahtmaterial (RUDOLPH, H., Rotenburg/W.)		



Sehr geehrte Frau Kollegin,  
Sehr geehrter Herr Kollege!

Diese Ausgabe unseres Journal Nr. 23 enthält den ersten Teil der Manuskripte unserer letztjährigen 38. Jahrestagung. Da Herr Prof. Dr. med. Oestern plant, die Beiträge über computerassistierte Chirurgie separat herauszugeben, wird mit dem nächsten Journal Nr. 24 die Publikation aller Manuskripte der 38. Jahrestagung abgeschlossen.

Die von der letzten Mitgliederversammlung beschlossene Satzungsänderung zur Wahl des Präsidenten unserer Gesellschaft bereits drei Jahre im voraus und damit die Einführung des 3. Vizepräsidenten ist im Vereinsregister Rotenburg (W.) eingetragen und in Kraft getreten. Das Präsidium wird daher bereits der nächsten Mitgliederversammlung jeweils einen Vorschlag für die Präsidentschaft der Jahre 2003 und 2004 zur Wahl vorlegen. Dem 3. Vizepräsidenten wird damit Gelegenheit gegeben, sich zwei Jahre vor allem in organisatorischer und finanzieller Hinsicht besser auf seinen Kongreß vorbereiten zu können.

Catgut als Nahtmaterial war stets mit einer Vielzahl von Risiken wie z. B. Fistelungen oder Allergisierung belastet und wurde daher zumindest in der Plastischen und Unfallchirurgie wegen zu hoher Komplikationsrate seit Jahrzehnten nicht mehr verwendet, zumal zahlreiche Nahtmaterialien mit besseren Eigenschaften auf dem Markt waren. Dennoch wurde Catgut vereinzelt noch immer als Nahtmaterial benutzt. Im Hinblick auf die BSE-Problematik hat nun das Niedersächsische Ministerium für Arbeit, Frauen und Soziales die Verwendung von Catgut als Nahtmaterial in der Humanmedizin in Niedersachsen entgeltlich verboten (s. a. S. 13) und die Firma Ethicon die Herstellung von Catgut eingestellt.

Die BSE-Krise wird bei dem jetzigen Wissensstand für die Medizin und hier im besonderen für die sogenannten „Kopffächer“ erhebliche Folgen haben. Besonders die Frage nach einer sicheren Sterilisation nach operativen Eingriffen am ZNS ist z. Zt. noch nicht abschließend zu beantworten. Absolut sicher ist nur, daß eine Wiederaufbereitung sogenannter Einwegartikel oder -instrumente, wie sie bisher teilweise noch durchgeführt wird, im Bereich der Kopffächer völlig ausgeschlossen ist.

Aber auch die Aufbereitung der wiederverwendbaren Instrumente ist mit dem bisher üblichen Sterilisationsverfahren bei Prionen problematisch. Die wissenschaftlichen Vorgaben liegen auf dem Tisch. Jetzt sind die Politiker gefragt, denn es sind Entscheidungen mit erheblichen finanziellen Folgen für das gesamte Gesundheitssystem zu treffen. Dies wird spätestens mit dem Nachweis des ersten Patienten mit vCJD in Deutschland aktuell.

Im Rahmen der allgemeinen Kostenminimierung werden allerorten vor allem durch Krankenhaus- und Kostenträger eine Vielzahl bewährter Hygienemaßnahmen zur Prophylaxe nosokomialer Infektionen unter Berufung auf „fachmännische“ Ratschläge einiger Mitglieder des Nationalen Referenzzentrums für Krankenhaushygiene (NRZ) in Frage gestellt oder sogar aufgehoben. Es zu begrüßen, daß die Arbeitsgemeinschaft der Wissenschaftlichen Medizinischen Fachgesellschaften (AWMF) mit einer „Resolution zu den hygienischen Anforderungen in Klinik und Praxis“ am 4. April 2001 zu diesen vor allem für die Patienten gefährlichen Vorgängen eindeutig Stellung bezogen und zur strikten Einhaltung der bewährten krankenhaushygienischen Maßnahmen aufgerufen hat (s. S. 11).

Dies ist deshalb so wichtig, weil die Problematik der multiresistenten Erreger (MRE) besonders für alle operativen Fächer eine erhebliche Gefahr und zugleich eine rasch wachsende Herausforderung für das gesamte internationale Gesundheitswesen darstellt. Insbesondere in den USA, in Großbritannien und in Japan ist der Anteil von MRE auf den Intensivstationen teilweise bereits auf 60-80% angestiegen. Den Gesundheitsbehörden der Niederlande ist es durch strikte Maßnahmen wie z. B. eine konsequente primäre Isolation von Patienten, die aus anderen Krankenhäusern und insbesondere aus dem Ausland verlegt wurden, gelungen, den ursprünglichen Anteil von MRE von 17% auf unter 2% zu senken. Pro 1000 Betten müssen vier Isolierzimmer vorgehalten werden. Diese Maßnahmen sollten uns in Deutschland ein nachahmenswertes Beispiel sein.

Wegen der zu geringen OP-Kapazität im eigenen Land hat die norwegische Regierung eine Stiftung zur Operation norwegischer Patienten im Ausland mit inzwischen europaweiter Ausschreibung ins Leben gerufen. Bei der Auswahl der in Frage kommenden Kliniken waren neben der fachlichen Qualifikation vor allem Fragen der Hygiene ausschlaggebend. An erster Stelle interessieren hierbei eine aussagekräftige Infektionsstatistik, sowie die Häufigkeit des Vorkommens und der Umgang mit MRE. Ein entsprechender Frage- und Bewertungsbogen des deutschsprachigen Arbeitskreises für Krankenhaushygiene zeigte, daß von den rund 100 deutschen Kliniken, die sich für dieses Programm beworben hatten, nur rund 10% den geforderten Auswahlkriterien entsprachen. Dies ist ein erschreckend geringer Prozentsatz, zumal bereits 1993 der 96. Deutsche Ärztetag in Dresden für alle Kliniken und Praxen mit invasiven Aufgaben eine entsprechende Infektionsstatistik gefordert hat.

Es ist zu erwarten, daß Anfragen aus dem Ausland nach medizinischer Behandlung in Deutschland in Zukunft zunehmen werden. Auch aus diesem Grund muß die Präsentation unserer Gesellschaft im Internet ständig aktualisiert und erweitert werden. Wir bitten an dieser Stelle um Ihre Vorschläge und ggf. Mitarbeit. Sollte die finanzielle Situation unserer Gesellschaft es erlauben, wird unsere Internetpräsentation in Zukunft mehrsprachig sein.

Ein Bereich unseres täglichen Aufgabenspektrums findet in den Medien ständig wachsendes Interesse: die Kosmetische Chirurgie. Dabei können zwei verschiedene Beitragsrichtungen unterschieden werden. Zum einen finden sich mehr oder weniger seriöse Berichte über die vielfältigen Möglichkeiten der kosmetischen Chirurgie, in denen durchaus auch auf Komplikationsmöglichkeiten und Risiken hingewiesen wird. Leider birgt der Gang auf dem schmalen Grat zwischen begrüßenswerter Information der Bevölkerung und Werbung für die eigene Klinik für so manchen unserer Kollegen die Gefahr des Strauchelns.

Das ärztliche Standesrecht gilt auch und sogar im besonderen für den kosmetisch tätigen Chirurgen, der planbare Eingriffe an völlig gesunden Menschen ohne medizinische Indikation durchführt. Neben den speziellen Anforderungen an Information, Aufklärung und Dokumentation über einen geplanten Eingriff, die bereits 1992 in einem Urteil des Bundesgerichtshofes eingefordert wurden, muß von dem kosmetischen Chirurgen ein hohes Maß an ethischem Verantwortungsbewußtsein seinen Kunden gegenüber erwartet werden. Und hier sind leider noch so manche Defizite zu beklagen.

So mehren sich kritische Reportagen über die mangelhafte Ausrüstung und/oder Betreuung der Kunden in Schönheitskliniken und dies nicht nur im östlichen Ausland.

Zum anderen darf ich Ihre Aufmerksamkeit auf die zunehmende Zahl von kosmetischen Eingriffen an minderjährigen Jugendlichen und sogar Kindern lenken. So werden bereits bei 13jährigen Mädchen vor Abschluß des Wachstums Schönheitsoperationen z. B. an der Nase durchgeführt oder sogar Implantate zur Vergrößerung einer wachsenden Brust eingesetzt. Dies ist mit einem ethisch verantwortungsbewußten ärztlichen Handeln nicht vereinbar und schärfstens zu verurteilen.

Nach dem Verbot der Sojaöl-gefüllten Brustimplantate, wir haben im Journal Nr. 22 darüber berichtet, sind jetzt auch die Hydrogel-gefüllten Implantate vom Markt genommen worden. Die Bewertung deren Unbedenklichkeit durch BfArM und der britischen Medical Devices Agency ist bisher nicht abgeschlossen. Wir bitten um Beachtung.

Abschließend noch ein Bericht über ein Stück geradezu aus dem Tollhaus.

Als Antwort der deutschen Industrie auf den OP-Roboter ROBODOC der amerikanischen Firma ISS für die Hüft- und Knieprothesenimplantation entwickelte und vertrieb die Maquet-Tochter Orto Maquet den OP-Roboter CASPAR. Aus finanziellen Gründen wurde die Firma Orto Maquet jetzt ohne vorherige Ankündigung bei den Kunden aufgelöst, den Mitarbeitern gekündigt und allen Anwendern des CASPARs die Service- und Leasingverträge entgegen allen vertraglichen Abmachungen mit einer Frist von 5 Tagen gekündigt (siehe Seite 12). Bei einigen hundert Patienten mußten seit Monaten geplante Operationen abgesagt werden.

Auch bei noch so kritischer Beurteilung des Roboterfahrens zeugt dieses Verhalten der Tochter der bisher renommierten Firma Maquet gegenüber ihren Kunden und damit auch gegenüber den Patienten von einer in der Medizinindustrie bislang unbekanntem Rücksichtslosigkeit. In eine besonders schwierige Situation sind vor allem die Häuser gekommen, die der intensiven Werbung von Orto Maquet und letztlich auch der Mutterfirma Maquet vertrauten und den Roboter für einen 7stelligen Betrag gekauft haben. Um es noch einmal klarzustellen: Unabhängig von der Einstellung eines jeden Einzelnen pro oder contra Hüft- und Knieprothesen sollte dieses unglaubliche Vorgehen einer Medizinproduktfirma in Zukunft zu besonderer Vorsicht im Umgang mit ihr raten und bei gemeinsamen Geschäftsverbindungen auch berücksichtigt werden, damit etwaige Nachahmer auf diesem Sektor in Zukunft von vornherein abgeschreckt werden.

Ein solches Vorgehen dürfen wir nicht klaglos tolerieren. Schadensersatzklagen werden zwar zwangsläufig folgen, die prekäre Situation aber nicht retten.

Mit freundlichen kollegialen Grüßen

Ihr  
Dr. H. Rudolph

# Präsidium

## Geschäftsführender Vorstand 2000

### Präsident:

Prof. Dr. med. L. Zichner  
 Ärztlicher Direktor  
 Orthopädie der Universitätsklinik Friedrichsheim  
 Marienburgstraße 2, 60528 Frankfurt

### 1. Vizepräsident:

Prof. Dr. med. H.-J. Oestern  
 Chefarzt der Klinik für Unfall- und Wiederherstellungschirurgie  
 Allgemeines Krankenhaus Celle  
 Siemensplatz 4, 29223 Celle

### 2. Vizepräsident:

Univ.-Prof. Dr. Dr. med. D. Riediger  
 Direktor der Klinik für Z M K P G  
 Medizinische Fakultät der RWTH Aachen  
 Pauwelsstraße 30, 52057 Aachen

### Generalsekretär:

Dr. med. H. Rudolph  
 Chefarzt der II. Chirurgischen Klinik für Unfall-, Wiederherstellungs-, Gefäß- und Plastische Chirurgie am Diakoniekrankenhaus  
 Elise-Averdieck-Straße 17, 27356 Rotenburg/W.

### Schatzmeister:

Univ.-Prof. Dr. med. F. Bootz  
 Direktor der Klinik und Poliklinik für HNO-Heilkunde /  
 Plastische Operationen der Universität Leipzig  
 Liebigstraße 18a, 04103 Leipzig

### Ständiger Beirat:

Prof. Dr. med. A. Berghaus, Halle, HNO-Chirurgie  
 Prof. Dr. med. W. Draf, Fulda, HNO-Chirurgie  
 Prof. Dr. med. H. Halsband, Lübeck, Kinderchirurgie  
 Prof. Dr. med. H. Hübner, Trier, Ophthalmologie  
 Prof. Dr. med. R. Rahmzadeh, Berlin, Unfallchirurgie  
 Prof. Dr. med. M. Samii, Hannover, Neurochirurgie  
 Prof. Dr. Dr. med. R. Schmelzle, Hamburg, MKG-Chirurgie  
 Prof. Dr. med. H.-K. Weitzel, Berlin, Gynäkologie  
 Prof. Dr. med. H. Zilch, Goslar, Orthopädie

### Nichtständiger Beirat:

Prof. Dr. med. V. Ewerbeck, Heidelberg, Orthopädie  
 Prof. Dr. med. R. Guthoff, Rostock, Ophthalmologie  
 Prof. Dr. med. U. T. Hopt, Rostock, Viszeralchirurgie  
 Prof. Dr. Dr. med. dent. H. H. Horch, München, MKG-Chirurgie  
 Priv. Doz. Dr. med. J. Hussmann, Berlin, Plastische Chirurgie  
 Prof. Dr. med. B.R. Muck, Mönchengladbach, Gynäkologie  
 Prof. Dr. med. B.-D. Partecke, Hamburg, Handchirurgie  
 Prof. Dr. med. D. Roesner, Dresden, Kinderchirurgie  
 Prof. Dr. med. W. Stoll, Münster, HNO-Chirurgie  
 Prof. Dr. med. M. Stöhrer, Murnau, Urologie  
 Prof. Dr. med. K. Weise, Tübingen, Unfallchirurgie  
 Prof. Dr. med. habil. R. H. von Wild, Münster, Neurochirurgie

### Senat:

Prof. Dr. med. H. Cotta, Salzburg, Orthopädie  
 Prof. Dr. med. G. Hierholzer, Duisburg, Unfallchirurgie  
 Prof. Dr. med. K.-H. Jungbluth, Hamburg, Unfallchirurgie  
 Prof. Dr. med. E.-R. Kastenbauer, München, HNO-Chirurgie  
 Prof. Dr. med. H. Mittelmeier, Homburg/Saar, Orthopädie  
 Prof. Dr. med. H.H. Naumann, Gräfelfing, HNO-Chirurgie  
 Prof. Dr. med. A. Pannicke, Frankfurt, Unfallchirurgie  
 Prof. Dr. Dr. med. G. Pfeifer, Hamburg, MKG-Chirurgie  
 Prof. Dr. med. J. Probst, Murnau, Unfallchirurgie  
 Prof. Dr. med. Rehn, Denzlingen, Chirurgie  
 Prof. Dr. med. N. Schwenzer, Tübingen, MKG-Chirurgie

### Sektionen

#### der Gesellschaft:

#### Sektion

#### Craniofaziale Chirurgie

Prof. Dr. med. Dr. med. dent.  
 R. Schmelzle, Hamburg

#### Sektion

#### Laserchirurgie

Dr. med. H. Rudolph,  
 Rotenburg/Wümme

#### Sektion

#### Ästhetische Chirurgie

Priv.-Doz. Dr. med. J. Hussmann,  
 Berlin

#### Sektion

#### Handchirurgie

Prof. Dr. med. B.-D. Partecke,  
 Hamburg

#### Sektion Wehrmedizinische Wiederherstellungschirurgie

Prof. Dr. med. H. Maier,  
 Ulm,  
 und  
 Prof. Dr. med. W. Mutschler,  
 München

### Korrespondierende Mitglieder:

Univ.-Prof. Dr. med. R. Fries, Linz, MKG-Chirurgie  
 Prof. B.H. Haughey, MBChb, MS, F.A.C.S., F.R.A.C.S.,  
 St. Louis, HNO-Chirurgie  
 Priv.-Doz. Dr. med. U. Heim, Davos, Unfallchirurgie  
 Prof. Dr. med. J.-P. Janetta, Pittsburgh, Neurochirurgie  
 Primarius Doz. Dr. med. H. Kuderna, Wien, Unfallchirurgie  
 Prof. Dr. med. L. von Laer, Basel, Kindertraumatologie  
 Prof. Dr. med. U. Lorenz, St. Gallen, Gynäkologie  
 Prof. Dr. med. H. Matras, Wien, MKG-Chirurgie  
 Prof. Dr. med. H. Millesi, Wien, Plastische Chirurgie  
 Prof. Dr. med. Th. P. Rüedi, Chur, Unfallchirurgie  
 Prof. Dr. med. R. Szyszkowitz, Graz, Unfallchirurgie  
 Prof. Dr. med. E. Schneider, Davos Platz, AO Forschungsinstitut  
 Prof. M.E. Tardy jun. M.D., F.A.C.S., Chicago, Illinois,  
 Univ.-Prof. Dr. med. O. Trentz, Zürich, Unfallchirurgie  
 Univ.-Prof. Dr. med. V. Vecsei, Wien, Unfallchirurgie

**Ehrenmitglieder:**

Prof. Dr. med. J. Böhler, Wien, Unfallchirurgie  
 Prof. Dr. med. H. Cotta, Salzburg, Orthopädie  
 Prof. Dr. med. J. Denecke, Heidelberg, HNO-Chirurgie (†)  
 Prof. Dr. med. G. Friedebold, Berlin, Orthopädie (†)  
 Prof. Dr. med. W. Ch. Hecker, München, Kinderchirurgie  
 Prof. Dr. med. G. Hierholzer, Duisburg, Unfallchirurgie  
 Prof. Dr. med. F. Hollwich, Oberaudorf, Ophthalmologie (†)  
 Prof. Dr. med. G. Kindermann, München, Gynäkologie  
 Prof. Dr. med. W. Kley, Würzburg, HNO-Chirurgie (†)  
 Prof. Dr. med. J. Lang, Würzburg, Anatomie  
 Prof. Dr. med. R. Meyer, Lausanne, HNO-Chirurgie  
 Prof. Dr. med. H.H. Naumann, Gräfelfing, HNO-Chirurgie (†)  
 Prof. Dr. med. H. Neubauer, Köln, Ophthalmologie  
 Prof. Dr. Dr. med. G. Pfeifer, Hamburg, MKG-Chirurgie  
 Prof. Dr. med. J. Probst, Murnau, Unfallchirurgie  
 Prof. Dr. med. J. Rehn, Denzlingen, Chirurgie  
 Prof. Dr. Dr. med. E. Schmidt, Stuttgart (†)  
 Prof. Dres. mult. K. Schuchardt, Hamburg, MKG-Chirurgie (†)  
 Prof. Dr. med. N. Schwenzer, Tübingen, MKG-Chirurgie  
 Prof. Dr. med. H. Tscherne, Hannover, Unfallchirurgie  
 Prof. Dr. med. H. Willenegger, Bern, Chirurgie (†)  
 Prof. Dr. med. A.N. Witt, Gmund, Orthopädie (†)

**Hans-von-Seemen-Preis**

Der als ehrenvolle Auszeichnung für wissenschaftliche Verdienste um die Deutsche Gesellschaft für Plastische und Wiederherstellungschirurgie e.V. gestiftete Preis wurde bisher verliehen an:

1986 Prof. Dr. med. A. Berghaus, Berlin  
 1988 Prof. Dr. Dr. med. D. Riediger, Tübingen  
 Dr. Dr. med. M. Ehrenfeld, Tübingen  
 Priv.-Doz. Dr. med. E. Schmitt, Homburg/Saar  
 1990 Dr. med. Léon De Wilde, Wuppertal  
 1992 Priv.-Doz. Dr. med. G. Geyer, Würzburg  
 1994 Dr. med. F. Neudeck, Essen  
 Dr. med. W. Klaes, Essen  
 1996 Dr. Dr. med. dent. R.E. Friedrich, Hamburg  
 Dr. med. D. Hebebrand, Bochum  
 1998 Dr. med. Hans O. Rennekampff, Tübingen  
 P.H.D. Sy Griffey, Woodlands  
 M.S. Glenn Greenleaf, Woodlands  
 Prof. M.D. John F. Hannsbrough, San Diego  
 Frau Verena Kiessing, San Diego  
 2000 Priv.-Doz. Dr. med. Dr. med. dent. R. Sader, München

**Heinrich Bürkle de la Camp-Medaille**

In Würdigung der Verdienste um die Deutsche Gesellschaft für Plastische und Wiederherstellungschirurgie e.V. insbesondere auf dem Gebiet der medizintechnischen Entwicklung wurde die Medaille verliehen an:

1996 Herrn Jürgen Gühne, Bochum  
 1997 Herrn Klaus Hug, Freiburg  
 1998 Herrn Olaf Lüneburg, Hamburg  
 1999 Frau Sybill Storz, Tuttlingen  
 2000 Herrn Ludwig Georg Braun, Melsungen

**Ehemalige Präsidenten**

<i>Jahr</i>	<i>Präsident</i>	<i>Kongreßort</i>
1963	H. v. Seemen	München
1964/65/66	H. Bürkle de la Camp	München
1967	P. H. Bischof	München
1968	W. Schink, K. Schuchardt	München
1969	H. Bürkle de la Camp	München
1969	K. Schuchardt	Hamburg
1970		keine Tagung
1971	G. Friedebold	Berlin
1972	J. Rehn	Dortmund
1973	H. H. Naumann	München
1974	F. Hollwich	Düsseldorf
1975	E. Schmid	Stuttgart
1976	W. Düben	Hannover
1977	J. Probst	Murnau
1978	G. Hierholzer	Düsseldorf
1979	H. Cotta	Heidelberg
1980	H. Scheunemann	Mainz
1981	W. Kley	Würzburg
1982	K. H. Jungblut	Hamburg
1983	H. Rettig	Gießen
1984	G. Pfeifer	Hamburg
1985	H. Neubauer	Köln
1986	E. R. Kastenbauer	Berlin
1987	A. Pannike	Frankfurt/Main
1988	H. Mittelmeier	Homburg/Saar
1989	M. Samii	Hannover
1990	N. Schwenzer	Tübingen
1991	W. Draf	Berlin
1992	H. Zilch	Berlin
1993	R. Rahmzadeh	Berlin
1994	R. Schmelzle	Hamburg
1995	A. Berghaus	Halle/Saale
1996	H. Rudolph	Berlin
1997	H. Hübner	Berlin
1998	H. Weitzel	Berlin
1999	H. Halsband	Berlin
2000	H.-J. Oestern	Berlin

**Mitgliederentwicklung** (Stand: 5. April 2001)

Jahr	Neu	Kündigung zum 31. 12. d.J.	Tod	Anzahl
1966	11			70
1983	4	6		287
1984	16	5	2	304
1985	29	2		325
1988	31	4		314
1989	4			330
1990	29	4	3	369
1991	12	7		364
1992	30	8	1	417
1993	49	5	1	439
1994	74	3	3	510
1995	47	3	1	559
1996	34	1	2	590
1997	55	12	1	632
1998	31	14	2	647
1999	27	22	4	648
2000	27	11	1	663
2001	8			671

**Fachgruppenanalyse** (Stand: 5. April 2001)

1. Chirurgie		156
	Gefäßchirurgie	2
	Handchirurgie	21
	Kinderchirurgie	22
	Thoraxchirurgie	1
	Unfallchirurgie	96
	Viszeralchirurgie	38
2. Gynäkologie		47
3. HNO		156
4. MKG		158
5. Neurochirurgie		17
6. Ophthalmologie		19
7. Orthopädie		36
8. Plastische Chirurgie		58
9. Urologie		18
10. Sonstige		2
11. korporative Mitglieder		4
12. emeritiert bzw. im Ruhestand		66
13. Ausland (einschl. Schweiz und Österreich)		62
<b>zusammen:</b>		<b>671</b>

**Geschäftsstelle:**  
 Deutsche Gesellschaft für Plastische und Wiederherstellungschirurgie e. V., Diakoniekrankenhaus Rotenburg  
 Elise-Averdieck-Straße 17, 27342 Rotenburg/Wümme  
 Tel.: (04261) 77 21-26, -27 · Fax: (04261) 77 21-28  
 E-Mail: dgpwev@t-online.de · Internet: http://www.dgpw.de

**Generalsekretär:**  
 Dr. med. H. Rudolph  
 Chefarzt der II. Chirurgischen Klinik für Unfall-, Wiederherstellungs-, Gefäß- und Plastische Chirurgie

**Sekretärinnen:**  
 Frau Nicole Czaika · Frau Ute Timm

**Impressum**  
**Herausgeber:** Dr. med. Hans Rudolph im Auftrag der Deutschen Gesellschaft für Plastische und Wiederherstellungschirurgie e.V. **Verantwortliche Schriftleitung:** Dr. med. Hans Rudolph, Generalsekretär der Deutschen Gesellschaft für Plastische und Wiederherstellungschirurgie, Elise-Averdieck-Straße 17, 27342 Rotenburg/Wümme. **Manuskripte:** Erbeten an die Schriftleitung. **Rechte:** Die veröffentlichten Beiträge sind urheberrechtlich geschützt. Mit der Annahme des Manuskriptes gehen alle Verwertungsrechte für Zeitschriften, wie Nachdruck, auch von Abbildungen, Vervielfältigungen jeder Art, Übersetzungen, an den Herausgeber über. Vortrag, Funk, Tonträger- und Fernsehsendungen sowie Speicherung in Datenverarbeitungsanlagen, auch auszugsweise, behält sich der Urheber vor. **Gestaltungs- und Produktionsrechte:** © by Einhorn-Press-Verlag, 1997. **Bezugsbedingungen:** Der Bezugspreis für Mitglieder der DGPW ist durch den Mitgliedsbeitrag abgegolten. **Jahresabonnement:** 4 Hefte zu DM 120,00 inkl. 7% MwSt. zuzüglich Versandkosten. **Einzelheft:** DM 38,- inkl. 7% MwSt. zuzüglich Versandkosten. Die Bezugsdauer verlängert sich jeweils um ein Jahr, wenn bis 30. September des Vorjahres keine Abbestellung erfolgt ist. **Bankverbindung:** Vereins- und Westbank AG Hamburg, Konto-Nr. 80 50 500 (BLZ 200 300 00). **Verlag und Anzeigen:** Einhorn-Press-Verlag GmbH, Postfach 1204, 21465 Reinbek, Tel. 040-72735110, Fax: 040-72735115, e-mail: einhorn.hh@t-online.de. Es gilt Anzeigenpreisliste Nr. 2 vom 31. Januar 1999. Druck auf chlorfrei gebleichtem holzfreiem Papier. Printed in EU. **ISSN 0944-0445**

## Ehrungen

Anläßlich der 42. Vollversammlung in Bourau wurde



**Herr Prof. Dr. Dr. med. Dr. Dr. h.c. Norbert Schwenzer**  
 Ehemaliger Direktor der Klinik und Poliklinik für MKG-Chirurgie der Universität Tübingen

am 9. Februar 2001 zum Sprecher des Wissenschaftlichen Beirates für das Sanitäts- und Gesundheitswesen beim Bundesministerium der Verteidigung gewählt.

Anläßlich der 38. Jahrestagung in Berlin wurde



**Herrn Dr. med. Hans Rudolph**  
 Chefarzt der II. Chirurgischen Klinik für Unfall-, Wiederherstellungs-, Gefäß- und Plastische Chirurgie, Diakoniekrankenhaus Rotenburg (W.)

am 12. Oktober 2000, als Dank und Anerkennung für herausragende Verdienste um den Sanitätsdienst der Bundeswehr die Medaille des Inspektors des Sanitätsdienstes der Bundeswehr verliehen.

# Neuaufnahmen

(seit Erscheinen des Journals Nr. 22, Stand: 5. April 2001)

## Dr. med. Agha-Mir-Salim

Oberarzt, Klinik und Poliklinik für HNO-Krankheiten,  
Medizinische Fakultät der Martin-Luther-Universität Halle-Wittenberg  
Magdeburger Straße 12, 06097 Halle (Saale)

**Bürger:** Dr. H. Rudolph, Rotenburg  
Dr. V. Studtmann, Rotenburg

## Dr. med. Marc Boris Bloching

Oberarzt, Klinik und Poliklinik für HNO-Krankheiten,  
Medizinische Fakultät der Martin-Luther-Universität Halle-Wittenberg  
Magdeburger Straße 12, 06097 Halle (Saale)

**Bürger:** Dr. H. Rudolph, Rotenburg  
Dr. V. Studtmann, Rotenburg

## PD Dr. Dr. med. Karl Döhring

Chefarzt, Mund-, Kiefer- und Gesichtschirurgie, Plastische Chirurgie  
Flemmingstraße 2, 09116 Chemnitz

**Bürger:** em. Ord. Univ.-Prof. Dres. med. med. dent., med. h.c.  
G. Pfeifer, Hamburg  
Prof. Dr. Dr. med. K. Gundlach, Rostock

## Dr. med. Lars Friedrich Duwe

Oberarzt, HNO-Klinik, Klinikum der Stadt Ludwigshafen / Rh.  
Bremser Straße 79, 67063 Ludwigshafen

**Bürger:** PD Dr. med. K.-W. Delank, Ludwigshafen  
Prof. Dr. med. K. Hörmann, Mannheim

## Dr. med. Dr. med. dent. Hans Joachim Gath

Wissenschaftlicher Mitarbeiter, Abt. für Mund-, Kiefer-  
und Gesichtschirurgie, Charité Campus Virchow-Klinikum  
Augustenburgerplatz 1, 13353 Berlin

**Bürger:** Univ.-Prof. Dr. Dr. J. Bier, Berlin  
Prof. Dr. Dr. B. Hell, Berlin

## Dr. med. Ursula Halsner

Leitende Ärztin, MEDITRA  
Freihamer Straße 18, 82166 Gräfelfing

**Bürger:** Dr. H. Rudolph, Rotenburg (W.)  
Dr. V. Studtmann, Rotenburg (W.)

## Priv.-Doz. Dr. med. Christoph Hintschich

Oberarzt, Augenklinik, Universität München  
Mathildenstraße 8, 80336 München

**Bürger:** Prof. Dr. med. R. Guthoff, Rostock  
Prof. Dr. med. H. Hübner, Trier

## Prof. Dr. med. Heinz Kölbl

Klinik und Poliklinik für Gynäkologie  
Martin-Luther-Universität Halle/Wittenberg  
Magdeburger Straße 24, 06097 Halle

**Bürger:** Prof. Dr. med. A. Berghaus, Halle  
Prof. Dr. med. B. Muck, Mönchengladbach

## Dr. med. Ralph W. König

Assistenzarzt, Neurochirurgische Klinik, Universität Ulm  
L.-Heilmeyer-Straße 2, 89312 Günzburg

**Bürger:** Dr. H. Rudolph, Rotenburg  
Prof. Dr. H. Maier, Ulm

## Priv.-Doz. Herbert Kolenda

Komm. Leiter der Neurochirurgischen Univ.-Klinik, Universität Göttingen  
Robert-Koch-Straße 40, 37075 Göttingen

**Bürger:** Dr. med. H. Rudolph, Rotenburg (W.)  
Dr. med. V. Studtmann, Rotenburg (W.)

## Dr. med. Johannes Lange

Chefarzt, Gynäkologisch-Geburtshilfliche Abt., Paracelsus Klinik  
Lipper Weg 11, 45770 Marl

**Bürger:** Prof. Dr. med. habil B. R. Muck, Mönchengladbach  
Prof. Dr. med. P.-J. Knapstein, Mainz

## Dr. med. Joachim Lauen

Oberarzt, Orthopädische Universitätsklinik Friedrichsheim  
Marienburgstraße 2, 60528 Frankfurt

**Bürger:** Prof. Dr. L. Zichner, Frankfurt  
Dr. H. Rudolph, Rotenburg (W.)

## Dr. med. Michael Schulte

Leitender Oberarzt, Abt. für Unfallchirurgie, Hand- und  
Wiederherstellungschirurgie, Universitätsklinikum Ulm  
Steinhövelstraße 9, 89075 Ulm

**Bürger:** Dr. med. Hans Rudolph, Rotenburg  
Dr. med. V. Studtmann, Rotenburg

## Dr. med. Dieter Schwarz

Hals-Nasen-Ohrenarzt / Allergologe  
Belegarzt Krankenhaus Eberbach, Gemeinschaftspraxis  
Kistnerstraße 3, 74821 Mosbach

**Bürger:** Dr. med. H. Rudolph, Rotenburg (W.)  
Dr. med. V. Studtmann, Rotenburg (W.)

## Nils Seidensticker

Assistenzarzt, Plastische Chirurgie / Verbrennungsmedizin  
Bundeswehrzentral Krankenhaus Koblenz  
Rübenacher Straße 170, 56072 Koblenz

**Bürger:** Dr. H. Rudolph, Rotenburg (W.)  
OTA Prof. Dr. H. Maier, Ulm

## Dr. med. Erik Traupe

Abteilung für Neurochirurgie, Bundeswehrkrankenhaus Ulm  
Oberer Eselsberg 40, 89081 Ulm

**Bürger:** Prof. Dr. J. Kreidler, Ulm  
Prof. Dr. H. Maier, Ulm

## Dr. med. Achim Walter

MKG-Chirurg, Plastische Operationen, Zahnarzt / Oralchirurgie  
Praxisklinik Morlaixplatz  
Morlaixplatz 27 / Rathauspassage, 52149 Würselen

**Bürger:** Dr. Dr. U. Westermann, Osnabrück  
Dr. Dr. A. Osterhaus, Osnabrück

## PD Dr. Barbara Wollenberg

Oberärztin, Hals-Nasen-Ohrenklinik, Klinikum Großhadern  
Marchioninistraße 15, 81366 München

**Bürger:** PD Dr. G. Rasp, München  
Prof. Dr. med. E. Kastenbauer, München

## Dr. med. Peggy Wong

Assistenzärztin, Abteilung XIV. Unfallchirurgie, Plastische und  
Wiederherstellungschirurgie, Bundeswehrzentral Krankenhaus Koblenz  
Rübenacher Straße 170, 56072 Koblenz

**Bürger:** Dr. H. Rudolph, Rotenburg (W.)  
OTA Prof. Dr. H. Maier, Ulm

## Dr. med. Herbert Arthur Zeuner

Niedergelassener Arzt, Praxis  
Schröderstraße 16, 69120 Heidelberg

**Bürger:** Dr. H. Rudolph, Rotenburg (W.)  
OTA Prof. Dr. H. Maier, Ulm

# Protokoll über die Mitgliederversammlung der Deutschen Gesellschaft für Plastische und Wiederherstellungschirurgie e.V. am Freitag, 13. Oktober 2000

Tagungsort: Hörsaal 2 des Tagungs-  
zentrums im Virchow-Kli-  
nikum, Universität Charité,  
Medizinische Fakultät  
der Humboldt-Universität  
Berlin, Berlin

Beginn: 13.02 Uhr  
Ende: 13.54 Uhr

---

## TOP 1.: Begrüßung durch den Präsidenten

---

Herr OESTERN begrüßt die anwesenden Mitglieder und heißt alle zur diesjährigen Jahrestagung herzlich willkommen.

---

## TOP 2.: Genehmigung des Protokolls der letzten Mitgliederver- sammlung am 8. Oktober 1999 in Berlin und der jetzi- gen Tagungsordnungspunkte (OESTERN)

---

Das Protokoll der letzten Mitgliederversammlung, veröffentlicht im Journal Nr. 21 und den Mitgliedern damit zugesandt, wird in offener Abstimmung einstimmig genehmigt. Weitere Anträge zur Tagungsordnung werden nicht gestellt.

---

## TOP 3.: Bericht des Präsidenten (OESTERN)

---

Herr OESTERN berichtet, daß die Kongreßthemen offensichtlich guten Zuspruch gefunden hätten. Mit weit über 200 Vorträgen, Postern und Videobeiträgen sei das Programm gut gefüllt. Die Kongreßgestaltung erlaubte eine interdisziplinär interessante Zusammenstellung. Es mußte kein Beitrag abgelehnt werden. In Berlin selbst sei bisher noch keine Zertifizierung des Kongresses durch die Ärztekammer Berlin möglich.

Jedoch sei eine Zertifizierung des Kongresses durch die Ärztekammer Niedersachsen mit 1 Punkt pro Stunde und damit insgesamt 24 Punkten erfolgt.

Die Kongreßgestaltung im Virchow-Klinikum sei aufgrund der sehr guten Infrastruktur und des gut eingearbeiteten Personals zusammen mit der Berliner Kongreßorganisation *Hechler* problemlos abgelaufen. Einen preislich vergleichbaren Kongreßort habe er nicht gefunden.

Erstmals sei es gelungen, den Kongreßbesuch für die Mitglieder beitragsfrei zu halten. Auch für Nichtmitglieder habe er die Kongreßgebühren deutlich herabsetzen können. Herr OESTERN wünscht allen Teilnehmern einen guten Kongreßablauf mit interessanten Diskussionen und einen guten Aufenthalt in Berlin.

---

## TOP 4.: Bericht des 1. Vize- präsidenten (HALSBAND)

---

Entfällt, da sich Herr HALSBAND zur Zeit in den USA aufhält.

---

## TOP 5.: Bericht des 2. Vize- präsidenten (ZICHNER)

---

Herr ZICHNER berichtet, daß wie bereits im diesjährigen Programm abgedruckt, der Kongreß 2001 ebenfalls im Virchow-Klinikum, vom 11.-13. Oktober 2001 stattfinden wird. Die geplanten Themen enthalten erstmals die Problematik der Begutachtung in der Plastischen und Wiederherstellungschirurgie. Auch die anderen Kongreßthemen mit Biomaterialien und Biotechnologien sowie Zugangswege bei der Defektsanierung an Knochen und Weichteilen bieten sehr gute interdisziplinäre Ansatzpunkte. Herr ZICHNER bittet um rege Beteiligung an seinem Kongreß.

---

## TOP 6.: Bericht des Generalsekretärs (RUDOLPH)

---

Zur Zeit beträgt die Mitgliederzahl 667. An den vergangenen 2 Tagen seien 7 Neuaufnahmen dazugekommen. Aufgrund fehlender Mitgliedsbeitragszahlungen mußten 3 Kündigungen ausgesprochen werden. Die Fachgruppenanalyse der Mitglieder zeigt keine wesentlichen Neuerungen. Am stärksten vertreten seien weiterhin die MKG-Chirurgie, die HNO-Chirurgie und die Unfallchirurgie.

Die Geschäftsstelle verspürt deutlich die Auswirkung der Internetpräsentation der Gesellschaft. Dort würden jetzt ca. 2000 Aufrufe mit ca. 200 Abfragen von Expertenlisten pro Monat registriert. Um die Attraktivität der Internetseiten zu erhalten, ist jedoch eine ständige Pflege und Erneuerung notwendig.

Der Generalsekretär bittet alle Mitglieder, die Angaben der eigenen Klinik auf den Internetseiten der DGPW e.V. zu überprüfen und gegebenenfalls Änderungen an die Geschäftsstelle einzureichen, damit diese möglichst rasch aktualisiert werden können.

Es wird angeregt, ob bei der Abfrage von Expertenlisten Gebühren z.B. über die Telefonrechnung erhoben werden könnten. Dagegen werden Bedenken bezüglich der weiteren Gemeinnützigkeit der Gesellschaft laut. Dies soll entsprechend überprüft werden.

Rechtzeitig zum Tagungsbeginn ist das Journal Nr. 22 wieder mit finanzieller Unterstützung durch die Gesellschaft erschienen. Ein besonderer Dank gilt Herrn SCHWENZER, der wieder einmal kurzfristig und termingerecht einen Beitrag für den Berufsverband geleistet hat.



An dieser Stelle wird **TOP 15 Antrag auf Satzungsänderung – Wahl des Präsidenten 3 Jahre im voraus** – vorgezogen.

Auf der ersten Präsidiumssitzung 2000 im Mai in Hannover wurde vom Präsidium vorgeschlagen, den Tagungspräsidenten nicht 2, sondern bereits 3 Jahre im voraus festzulegen, wie das auch in zahlreichen anderen wissenschaftlichen Gesellschaften der Fall ist. Dadurch habe der Präsident mehr Zeit, seinen Kongreß insbesondere auch in finanzieller Hinsicht vorzubereiten. Ein entsprechender Antrag auf Satzungsänderung wurde mit der Einladung zur Mitgliederversammlung im diesjährigen Kongreßprogramm abgedruckt und den Mitgliedern zugesandt. Die Satzungsänderung wird ohne Gegenstimmen von der Mitgliederversammlung einstimmig angenommen.

Zum Thema Piercing gibt es ein Urteil des Hessischen Verwaltungsgerichtshofes, der ein Piercingstudio geschlossen hat, in dem Piercing unter Lokalanästhesie durchgeführt wurde. Der Einsatz von Medikamenten, insbesondere die Injektion von Medikamenten, bleibt Angehörigen von Heilberufen vorbehalten und ist damit nichtärztlichen Piercern verboten.

Weiterhin ist zu beobachten, daß Nicht-ärzte, wie z. B. Kosmetikerinnen mit Lasern Patienten bzw. Kunden behandeln. Die Bundesärztekammer hat sich deutlich gegen ein solches Vorgehen ausgesprochen. Leider besitzen auch jetzt noch viele Ärzte keine ausreichende Erfahrung mit Lasersystemen, obwohl sie sie bereits benutzen.

Der Generalsekretär weist darauf hin, daß es bereits seit 1995 einen Ärztekammerbeschluß über die Notwendigkeit des Nachweises einer entsprechenden Sach- und Fachkunde gibt und erinnert an den offiziellen Laserfachkudkurs der Deutschen Gesellschaft für Plastische und Wiederherstellungschirurgie e.V. vom 02./03.11.2000 in Rotenburg.

Im Journal Nr. 22 sind auf Wunsch des Bundesamtes für Arzneimittel und Medizinprodukte (BfArM) die jetzigen aktuellen Informationen zu Soja-Öl-gefüllten Brustimplantaten, den Trulicent-Im-

plantaten, veröffentlicht. Zum derzeitigen Kenntnisstand muß den Implantat-trägerinnen geraten werden, die entsprechenden Soja-Öl-gefüllten Brustimplantate entfernen und gegebenenfalls gegen andere Implantate auswechseln zu lassen.

An dieser Stelle sei nochmals auf die besonderen Anforderungen des BGH an die Patientenaufklärung zu speziellen Eingriffen in der Plastischen und Wiederherstellungschirurgie hingewiesen. So wurde jetzt nach Komplikationen mit erheblichen Folgeschäden nach einer Fettabsaugung insbesondere aufgrund einer unzureichenden Patientenaufklärung ein Schmerzensgeld von 400.000 DM in Oldenburg verhängt.

---

#### **TOP 7.: Bericht des Schatzmeisters (BOOTZ)**

---

Herr BOOTZ mußte kurzfristig aus beruflichen Gründen nach England reisen. Herr OESTERN liegt jedoch der Bericht des Schatzmeisters zur Präsidiumssitzung am 11.10.2000 vor. Die Zahlungsmoral der Mitglieder ist insgesamt gut, lediglich 7 Beiträge stehen in diesem Jahr noch aus. Die Finanzlage der Gesellschaft ist insgesamt ebenfalls gut, so daß auch weiterhin, zumindest im Jahr 2001, die Herausgabe des Journals gesichert ist.

---

#### **TOP 8.: Wahl des Wahlleiters**

---

Das Präsidium schlägt der Mitgliederversammlung zur Durchführung der bei der derzeitigen Mitgliederversammlung notwendigen Wahlen als Wahlleiter Herrn Dr. E. HÜLS aus der Klinik des Präsidenten vor. Herr HÜLS wird per acclamationem zum Wahlleiter gewählt.

Während der Besprechung der weiteren Tagungsordnungspunkte werden die entsprechenden Wahlzettel verteilt, nach Ausfüllung wieder eingesammelt und durch Herrn HÜLS ausgewertet.

---

#### **TOP 9.: Wahl des Präsidenten 2002**

---

Das Präsidium schlägt der Mitgliederversammlung Herrn Prof. Dr. med.

RIEDIGER, Direktor der Klinik für Mund-, Kiefer- und Gesichtschirurgie, Plastische Operationen der Medizinischen Fakultät der RWTH Aachen, als Präsident der Jahrestagung 2002 vor. Herr RIEDIGER ist als langjähriges Mitglied des Nichtständigen Beirates der Gesellschaft den Mitgliedern bekannt. In schriftlicher geheimer Abstimmung wird Herr RIEDIGER mit 40 JA-Stimmen, 1 Enthaltung und 1 Gegenstimme zum Präsidenten der 40. Jahrestagung 2002 gewählt. Herr RIEDIGER nimmt die Wahl an und dankt der Mitgliederversammlung für das in ihn gesetzte Vertrauen.

---

#### **TOP 10.: Wahlen in den Nichtständigen Beirat**

---

Nach bisher jeweils 3-jähriger Amtszeit stellen sich Herr Prof. Dr. W. STOLL aus Münster für das Fach HNO-Chirurgie und Herr Prof. Dr. B.R. MUCK aus Mönchengladbach für das Fach Gynäkologie erneut zur Wahl. Für das Fach Orthopädie wechselte Herr ZICHERNER aus dem Nichtständigen Beirat als designierter Präsident der Jahrestagung 2001 in den Geschäftsführenden Vorstand. Für das Fach Orthopädie im Nichtständigen Beirat schlägt das Präsidium Herrn Prof. Dr. V. EWERBECK aus Heidelberg vor. Herr Prof. Dr. HULAND aus Hamm scheidet aus dem Nichtständigen Beirat für das Fach Urologie aus. Das Präsidium schlägt als Nachfolger Herrn Prof. Dr. M. STÖHRER aus Murnau vor.

Der Präsident dankt den aus dem Nichtständigen Beirat ausscheidenden Mitgliedern für ihre Mitarbeit und gute Zusammenarbeit im Präsidium.

In schriftlicher geheimer Abstimmung werden die genannten Herren in ihre Ämter gewählt.

Prof. Dr. W. STOLL, Münster  
37 JA-Stimmen  
1 Nein-Stimmen  
4 Enthaltungen

Prof. Dr. B.R. MUCK, Mönchengladbach  
40 JA-Stimmen  
0 Nein-Stimmen  
1 Enthaltung  
1 Ungültig

Prof. Dr. V. EWERBECK, Heidelberg  
38 JA-Stimmen  
1 Nein-Stimmen  
2 Enthaltungen  
1 Ungültig

Prof. Dr. M. STÖHRER, Murnau  
38 JA-Stimmen  
1 Nein-Stimmen  
2 Enthaltungen  
1 Ungültig

Der Präsident dankt Herrn Dr. HÜLS für die Durchführung der Wahlen. Die anwesenden der neu in den Beirat gewählten Herren nehmen die Wahl an, die entschuldigt Abwesenden haben für den Fall ihrer Wahl ebenfalls zugestimmt.

---

### **TOP 11.: Wahl der Kassenprüfer für das Jahr 2001**

---

Das Präsidium schlägt der Mitgliederversammlung die bisherigen Kassenprüfer, Herrn BSCHORER aus Schwerin und Herrn EKKERNKAMP aus Berlin für eine weitere Amtszeit vor. In offener Wahl werden beide erneut und einstimmig für das Amt der Kassenprüfer gewählt.

---

### **TOP 12.: Bericht der Kassenprüfer für das Jahr 2000 (BSCHORER, EKKERNKAMP)**

---

Herr EKKERNKAMP berichtet, er habe mit Herrn BSCHORER die Kontoführung und die Buchführungsunterlagen genau überprüft und keinerlei Beanstandungen gefunden.

---

### **TOP 13.: Entlastung des Vorstandes**

---

Aus der Mitgliederversammlung wird die Entlastung des Vorstandes beantragt. In offener Abstimmung wird der Antrag einstimmig angenommen und der Vorstand entlastet.

---

### **TOP 14.: Hans-von-Seemen-Preis (ZICHER)**

---

Herr ZICHER berichtet, daß insgesamt 4 Arbeiten eingereicht wurden und daß das Preisrichterkollegium einstimmig

als Preisträger Herrn PD Dr. Dr. SADER, Klinik und Poliklinik für Mund-, Kiefer- und Gesichtschirurgie der Technischen Universität München, ausgewählt habe.

---

### **TOP 15.: Antrag auf Satzungsänderung (RUDOLPH) - Wahl des Präsidenten 3 Jahre im voraus -**

---

Wurde bereits unter TOP 6 abgehandelt.

---

### **TOP 16.: Karl-Schuchard-Medaille – Erstvergabe 2001 (PROBST)**

---

Die Vorbereitungen für die Vergabe der Karl-Schuchard-Medaille sind abgeschlossen und die Medaille wird erstmalig im Jahre 2001, dem 100. Geburtstag von Karl SCHUCHARD, verliehen werden. Die Bestimmungen für die Verleihung der Karl-Schuchard-Medaille liegen aus und können von jedem Mitglied eingesehen werden. Die Vorschlagsfrist an den Generalsekretär läuft bis zum 30.11.2000.

---

### **TOP 17.: Internetpräsentation der DGPW e.V. (EHLEBRACHT)**

---

entfällt

---

### **TOP 18.: Verschiedenes**

---

Herr MITTELVIEFHAUS bedauert es, daß bei der diesjährigen Jahrestagung entgegen den bisherigen Vereinbarungen doch mehrere Parallelveranstaltungen abgehandelt werden. Er halte dies insbesondere in Hinsicht auf die Interdisziplinarität der Gesellschaft und den interdisziplinären Meinungsaustausch für nicht gut. Des weiteren schlägt er vor, auf den Namensschildern für die Jahrestagung auch die entsprechende Fachrichtung anzugeben. Außerdem bittet er zur genaueren Vorabinformation um die Herausgabe eines Abstract-Bandes zum Kongreßbeginn. Er habe dies bei der letztjährigen Jahrestagung sehr begrüßt. Herr OESTERN berichtet, daß doch eine ganz erhebliche Zahl von Vortragsanmeldungen eingegangen seien, die innerhalb von 2 Tagen - der 3. Tag sei den

Sektionen vorbehalten - nicht ohne Parallelveranstaltungen abzuarbeiten seien. Dies sei nur möglich, wenn eine Anzahl von Anmeldungen abgelehnt werden bzw. die Anmeldungen insgesamt einem Scoring unterzogen werden, welches ebenfalls zu Ablehnungen führen müßte. Es entwickelt sich eine kurze Diskussion über den möglichen Kongreßablauf. Insbesondere wird herausgestellt, daß die Möglichkeit zur interdisziplinären Diskussion gegeben sein muß.

Herr RUDOLPH weist darauf hin, daß eine Zusammenlegung von Vorträgen nach Fachdisziplinen, die Möglichkeit zur interdisziplinären Diskussion deutlich vermindern würde. Herr STÖHRER hält dies für einen ganz wesentlichen und wichtigen Punkt in unserer interdisziplinären Gesellschaft. Allerdings wünscht er sich bei einzelnen Fachvorträgen etwas verständlichere Formulierungen ohne fachinterne Abkürzungen, so daß diese Vorträge auch für Fachfremde etwas verständlicher werden.

Herr WECHSEL bittet vermehrt um die Möglichkeiten von Diaprojektionen via PC und Beamer. Herr MUCK meint, daß entsprechende Projektionsmöglichkeiten auch im Programm erwähnt sein sollten.

Die Vorführform der Diaprojektion oder -präsentationen ist jedoch noch nicht vollständig ausgereift und führt häufig noch zu erheblichen Zeitverzögerungen zwischen zwei Vorträgen. Es ist noch unklar, wann eine komplette Installation entsprechender Geräte vorhanden ist und die Präsentationen ohne Notebook, lediglich auf CD eingereicht werden können.

Der Präsident bedankt sich für die aktive Teilnahme an der Mitgliederversammlung und beendet diese um 13.54 Uhr.

Dr. med. H. RUDOLPH  
Generalsekretär

## Vertrieb der Hydrogel-Brustimplantate eingestellt

Im Dezember 2000 haben mehrere Hersteller von Hydrogel-gefüllten Brustimplantaten den Vertrieb dieser Produkte zunächst eingestellt, nachdem die britische Gesundheitsbehörde die von den Herstellern zu liefernden Nachweise bezüglich der toxikologischen Unbedenklichkeit der in Großbritannien zugelassenen Implantate überprüft hatte. Es wurden folgende Mängel festgestellt: Es fehlten Daten zur Langzeitverträglichkeit des Füllmaterials der Hydrogel-Implantate, mehrere der vorklinischen Tests wurden methodisch bemängelt und als unkorrekt eingestuft. Die Hersteller der NovaGold- und der PIP-Implantate müssen weitere Tests

durchführen und bis zur Vorlage und Überprüfung dieser Untersuchungen sollen keine weiteren Hydrogel-Implantate dieser Art verkauft oder eingesetzt werden, wie dies bereits zu Beginn des Jahres 2000 bei den als gesundheitsgefährdend eingestuften Sojaöl-Implantaten angeordnet wurde (Journal Nr. 22).

Da bei den Hydrogel-Implantaten bisher noch „kein definitives Gesundheitsrisiko“ für die Trägerinnen solcher Implantate laut britischer Gesundheitsbehörde festgestellt wurde, sei noch keine generelle Empfehlung zur Explantation liegender Implantate ausgesprochen worden. Eine pränatale Gefährdung wäh-

rend der Schwangerschaft oder über die Muttermilch für das Kind seien derzeit ebenfalls nicht bekannt.

Nach Rücksprache mit dem Bundesamt für Arzneimittel und Medizinprodukte (BfArM) hat daraufhin auch der deutsche Anbieter von Hydrogel-Brustimplantaten, die Firma RofilMedro Ende vergangenen Jahres seine Hydrogel-Implantate vom Markt zurückgezogen. Die Geschäftsführerin der Firma RofilMedro, Frau Ingeborg Byron, erklärte dazu, daß man sich vorsorglich und freiwillig zu diesem Schritt entschlossen habe, da der bei ihren Implantaten verwandte Füllstoff chemisch mit dem der PIP-Implantate übereinstimme.

## Resolution der AWMF zu hygienischen Anforderungen in Klinik und Praxis

Arbeitsgemeinschaft der Wissenschaftlichen Medizinischen Fachgesellschaften

**Angesichts der zunehmenden Gefährdung von Patienten durch die Verbreitung Antibiotika-resistenter Infektionserreger fordert die Delegiertenkonferenz der Arbeitsgemeinschaft der Wissenschaftlichen Medizinischen Fachgesellschaften (AWMF) weiterhin die strikte Einhaltung aller bewährten krankenhaushygienischen Maßnahmen zur Prävention von nosokomialen Infektionen.**

In zahlreichen Publikationen werden von einzelnen Mitgliedern des „Nationalen Referenzzentrums für Krankenhaushygiene (NRZ KH)“ bewährte Maßnahmen zur Prophylaxe von nosokomialen Infektionen, z.B. die routinemäßige Flächendesinfektion, die Krankenbettenaufbereitung zum Ausschluß potentieller Infektionsquellen, die Einschränkungen bei der Wiederaufbereitung von Einwegartikeln und die unter bestimmten Voraussetzungen notwendige Trennung zwischen „septisch“ und „aseptisch“ im Operations- und Stationsbereich in Frage gestellt. Die Empfehlungen in diesen Publikationen des NRZ KH führen in zunehmen-

dem Maße zur Verunsicherung beim ärztlichen und nicht-ärztlichen Personal in Klinik und Praxis. Bei Krankenhaus- und Kostenträgern kann der falsche Eindruck erweckt werden, es könnten gerade bei den o.a. Maßnahmen der Infektionsprophylaxe Kosten eingespart werden. Begründet wird diese Haltung des NRZ KH mit dem Hinweis auf „international renommierte Hygieneexperten“ vor allem aus dem anglo-amerikanischen Sprachraum, deren Empfehlungen eine „Sparhygiene“ rechtfertigen sollen. Dies steht im Gegensatz zu dem vermehrten Einsatz bewährter krankenhaushygienischer Präventionsmaßnahmen in den europäischen Nachbarländern und den USA als Reaktion auf die enorme Zunahme nosokomialer Infektionen mit multiresistenten Infektionserregern.

Die wissenschaftlichen medizinischen Fachgesellschaften widersprechen den auch in öffentlichen Medien verbreiteten, widersprüchlichen Darstellungen von Präventionsempfehlungen durch Mitglieder des NRZ KH entschieden: Die dort geäußerten Gefährdungsein-

schätzungen und Präventionsempfehlungen sind wissenschaftlich nicht begründet.


Die Delegierten fordern das zuständige Bundesministerium für Gesundheit auf, durch die Kommission für Krankenhaushygiene und Infektionsprävention am Robert-Koch-Institut auf der Basis wissenschaftlich gesicherter Erkenntnisse systematisch Konsensempfehlungen für die Hygiene in Krankenhäusern zu erarbeiten und damit die Qualitätssicherung in der Krankenhaushygiene zu gewährleisten. Die Fachgesellschaften der AWMF unterstützen diese Arbeit der Kommission mit ihrem Sachverstand. Die AWMF fordert das Bundesministerium für Gesundheit dringend auf zu überprüfen, ob angesichts der durch das Infektionsschutzgesetz veränderten gesetzlichen Lage ein „Nationales Referenzzentrum für Krankenhaushygiene“ noch eine Existenzberechtigung hat.

**Von der Delegiertenkonferenz der AWMF am 11. November 2000 in Frankfurt/Main mit großer Mehrheit beschlossen, endgültige Formulierung durch das Präsidium der AWMF.**

**ORTO MAQUET**  
ORTHOPÄDIC SOLUTIONS

orto MAQUET GmbH & Co. KG - Postfach 1949 - 76409 Rastatt

An alle Anwender



Rastatt, 02.04.2001

### CASPAR Orthopädiensystem – Miet- und Miet-/Nutzungsverträge

Sehr geehrte ...

wir möchten Sie heute darüber informieren, daß die orto MAQUET GmbH & Co. KG ihre Geschäftstätigkeit einstellt. Diese Maßnahme ist aus wirtschaftlichen Gründen unvermeidlich geworden, unter anderem auch aufgrund der durchschnittlich zu geringen Einsatzhäufigkeit der im Markt befindlichen CASPAR Orthopädiensysteme.

Wir bedauern, keine bessere Nachricht geben zu können und möchten uns an dieser Stelle für die erfolgreiche Zusammenarbeit und für das über die letzten Jahre und Monate entgegengebrachte Vertrauen ausdrücklich bedanken.

Wir werden uns in den nächsten Tagen persönlich mit Ihnen in Verbindung setzen, um die mit dieser Einstellung der Geschäftstätigkeit verbundenen Fragen und Vorgänge mit Ihnen einvernehmlich zu regeln.

Bitte setzen Sie das CASPAR Orthopädiensystem ab sofort nicht mehr operativ ein. Aufgrund der Einstellung der Geschäftstätigkeit kann eine Wartung und Betreuung des CASPAR Orthopädiensystems durch uns nicht mehr erfolgen, so daß wir ab sofort keine weitere Haftung für den Einsatz der CASPAR Orthopädiensysteme übernehmen können.

Aufgrund der Einstellung der Geschäftstätigkeit der orto MAQUET GmbH & Co. KG endet der mit Ihnen geschlossene Miet- oder Miet-/Nutzungsvertrag zum 07.04.2001.

Mit freundlichen Grüßen

orto MAQUET GmbH & Co. KG

Dr. Heribert Ballhaus  
Geschäftsführer

Michael Rieder  
Geschäftsführer

Dr. Heribert Ballhaus  
Managing Director Engineering & Operations  
Mobile: +49/177 / 7296777  
Phone: +49/72 22-932-203  
Fax: +49/72 22-932-855  
E-mail: h.ballhaus@ortomaquet.de

Geschäftsführer: Dr. Heribert Ballhaus, Michael Rieder  
Sitz der Gesellschaft: Rastatt  
Registriergericht: Rastatt HRA 1056  
Ust-Id.Nr. DE B12323387  
Dresdner Bank AG, Fil. Baden-Baden  
BLZ 662 800 530 630 451 500  
Volksbank Baden-Baden, Rastatt eG  
BLZ 662 900 000 30 622 006

orto MAQUET GmbH & Co. KG  
Kehler Straße 31  
76437 Rastatt/Germany  
Phone: +49/72 22/932-0  
Fax: +49/72 22/932-915  
E-mail: info.zentrale@ortomaquet.de  
Internet: www.ortomaquet.com

Das Niedersächsische Ministerium für Frauen, Arbeit und Soziales  
erläßt zur Verwendung von Catgut ein

## Verbot des Inverkehrbringens und Anwendens nach dem Medizinproduktegesetz (MPG)

Die EG-Kommission hat mit ihrer Entscheidung 2001/2/EG (ABl. der EG vom 04.01.01. L 1, Seite 21 und 22) den Darm von Rindern jeden Alters vom Duodenum bis zum Rektum als spezifiziertes Risikomaterial angesichts des Risikos einer Übertragung von BSE-Erregern eingestuft. Dieses Risikomaterial ist unschädlich zu beseitigen und darf damit im Lebensmittel- und Veterinärmedizinbereich nicht eingesetzt werden.

Dieser Entscheidung liegt eine Bewertung des Wissenschaftlichen Lenkungsausschusses der EG zugrunde, der auf Grund neuer Informationen zu dem Ergebnis kommt, daß ansteckungsfähige Zelltypen im gesamten Darm von Rindern gefunden werden können.

Diese wissenschaftlichen Feststellungen gelten auch für chirurgisches Nahtmate-

rial auf der Basis von Catgut boviner Herkunft.

Das Bundesinstitut für Arzneimittel und Medizinprodukte (BfArM) hat auf dieser Basis eine Neubewertung des Risikos vorgenommen und stellt wegen des nicht auszuschließenden Risikos bei Produkten boviner Herkunft, insbesondere wegen der Verwendung eines spezifizierten Risikomaterials als Ausgangsstoff, der fehlenden Möglichkeit, eine wirksame Inaktivierung oder Abreicherung infektiöser Erreger durchzuführen sowie der parenteralen Anwendung fest, daß die Anwendung von Catgut boviner Herkunft ein Risiko darstellt.

Aufgrund des gemäß der Bekanntmachung des BfArM vom 25.05.1995 geltenden Bewertungsschemas bleibt nach der Bewertung des BfArM auch bei bo-

vinem Ausgangsmaterial aus sogenannten „BSE-freien“ Drittstaaten ein Risiko bestehen. Da nach einem Gutachten des Wissenschaftlichen Gremiums für Arzneimittel und Medizinprodukte der EG-Kommission keine zwingende klinische Indikation für Catgut gegeben ist und geeignetes synthetisches resorbierbares Nahtmaterial als Alternative zur Verfügung steht, ist eine Gefährdung von Patientinnen und Patienten durch chirurgisches Nahtmaterial auf der Basis von Catgut boviner Herkunft nicht vertretbar.

Damit unterliegt chirurgisches Nahtmaterial auf der Basis von Catgut boviner Herkunft zur Anwendung beim Menschen dem strafbewehrten Verbot des Inverkehrbringens und Anwendens des Medizinproduktegesetzes (§ 4 Absatz 1 Nummer 1 MPG).

## BERUFSVERBAND PLASTISCHE UND REKONSTRUKTIVE CHIRURGIE

### Mit Interplast in West-Nepal – ein Tätigkeitsbericht

N. SCHWENZER · K. SCHWENZER  
Tübingen/München

Wie wir bereits 1999 im Journal DGWP berichtet haben, ist das Interplast Sushma Koirala Memorial Hospital in Salambutar im Kathmandutal unter deutscher Leitung. Auf Einladung des derzeitigen ärztlichen Leiters, Herrn Dr. A. SETTJE, hat ein Op.-Team aus Tübingen und München Patienten mit Lippen-Kiefer-Gaumenspalten in West-Nepal operiert. Mit tatkräftiger Unterstützung der Nepalesischen Organisation für Disabled Persons hat sich ein Krankenhaus in Tulsipur, einer kleinen Stadt 500 km westlich von Kathmandu, bereit erklärt, ein deutsches Team in seinen Räumlichkeiten aufzunehmen. Es war allerdings erforderlich, die hierzu not-

wendigen Geräte, Op.-Tisch, Op.-Lampe, Narkosegerät, Sauerstoff und Instrumentarium dorthin mitzubringen. Am 15. Februar haben wir mit zwei Geländewagen mit Dachgepäckträger das Op.-Team (zwei Operateure, ein Anästhesist, ein nepalesischer Assistenzarzt und drei Schwestern) die 500 km lange Reise über zwei Gebirgspässe nach Tulsipur angetreten und das kleine Städtchen am Abend erreicht. Dr. SETTJE, der uns mit zwei studentischen Helfern nach Tulsipur chauffierte, reiste am folgenden Tag wieder zurück nach Salambutar, da dort zahlreiche Patienten mit Verbrennungsfolgen auf ihn warteten.

Der erste Tag in Tulsipur war mit Auspacken und Aufbau eines Op.-Raumes und Voruntersuchung der bereits wartenden Patienten, die stündlich mehr wurden, ausgefüllt. Da dort lediglich ein Holztisch zur Verfügung stand, waren wir über den mitgebrachten Bundeswehr-Op.-Tisch sehr froh. Dank des großen Entgegenkommens des dortigen Verwalters und seiner Helfer konnten wir am 16. Februar mit den Operationen beginnen. Glücklicherweise wurden Ausfälle der Elektrizität mit dem Generator aufgefangen, so daß Licht und Absaugung in der Regel funktionierten. Auf diese Weise war es möglich, in 6 Tagen 30 Patienten mit Lippen- und Lippen-



Abb. 1: Op.-Team mit dem örtlichen Organisator der Nepal Disabled Association Tulsipur (re. unten) vor dem Op.-Gebäude.



Abb. 2: Op.-Zubehör wird ausgeladen.



Abb. 3a

Abb. 3a, b: Vater (auch Spaltträger) mit Tochter vor und nach der Operation.

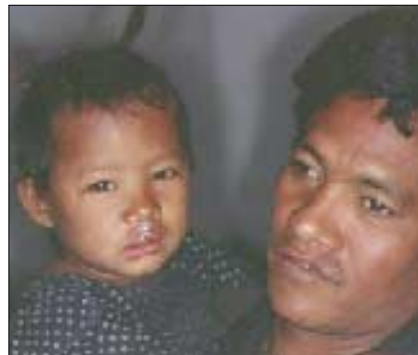

Abb. 3b

Kieferspalten zu operieren und zusätzlich noch mehrere kleinere Eingriffe in örtlicher Betäubung vorzunehmen. Die operierten Patienten - 24 Kinder und Jugendliche, 6 Erwachsene - waren in den benachbarten Patientenhäusern untergebracht und wurden täglich vormittags von einem Teammitglied nachbehandelt. Wundinfektionen traten glücklicherweise nicht auf. Unser nepalesischer Assistenzarzt blieb bis zur Fädenentfernung im Camp und berichtete uns später, daß alle Patienten wohlauf waren.

An unserem letzten Tag, am 22. Februar 2001, fand die offizielle Verabschiedung des Teams durch die Repräsentanten der Nepalesischen Organisation für Disabled Persons unter Anwesenheit aller Patienten statt. Die noch ausstehenden Operationen bei ca. 20 Patienten mußten bis zum Herbst verschoben werden. Dank des Entgegenkommens der Kollegen in Tulsipur, die bereits morgens um 4 bzw. 6 Uhr mit ihren Augenoperatio-

nen begannen, konnten wir um 8 Uhr unser Op.-Programm aufnehmen. Während der ganzen Zeit waren die Ärzte in einem Gasthaus in Tulsipur untergebracht. Die Schwestern blieben als Nachtwache im Camp, das von Tulsipur etwa 2 km entfernt war.

Nach Beendigung unserer Tätigkeit wurde wieder eingepackt und der Heimweg angetreten. Das Krankenhaus in Salambutar erreichten wir wohlbehalten am Abend. Dort konnten in den nächsten Tagen noch Patienten, die bei früheren Aufenthalten operiert worden waren, nachuntersucht werden. Unserem Team gehörte auch eine Zahnärztin an, die in der gut ausgerüsteten Zahnstation im Sushma Koirala Memorial Hospital tätig war und dort täglich Patienten behandelte, die aus der ganzen Umgebung, auch aus der Hauptstadt anreisten.

Rückblickend kann das Unternehmen als effektiv bezeichnet werden, für das Interplast Germany in dankenswerter Weise die Reisekosten übernommen hat.

#### Korrespondenzanschrift:

Prof. Dr. Dr. med. Dr. Dr. h.c. N. Schwenzer  
Chirurgische Privatklinik Solitude  
Solitudestraße 24, 71638 Ludwigsburg  
e-mail: norbert.schwenzer@uni-tuebingen.de



Abb. 4: Abschlußveranstaltung mit allen operierten Patienten im Garten des Krankenhauskomplexes.

# Piercing, eine ärztliche Tätigkeit?

N. SCHWENZER  
Tübingen/Ludwigsburg

Durch das Urteil des Verwaltungsgerichtes Gießen und des hessischen Verwaltungsgerichtshofes Kassel wurde die Diskussion, ob sich Ärzte mit ihren Fachkenntnissen auch als Piercer betätigen sollen, erneut angeregt.

Sicherlich hat das Verwaltungsgericht in Anbetracht der häufig als katastrophal zu bezeichnenden hygienischen Bedingungen in sogenannten Piercingstudios die gleichen Voraussetzungen wie in der Medizin gefordert. In diesem Zusammenhang ist auch der Hinweis der AWMF zu verstehen, der mangelnde Hygiene für die Mehrzahl der Komplikationen verantwortlich macht.

Bei der Vielzahl der beschriebenen und inzwischen bekannten Komplikationen durch Infektionen, Metallschädigungen lokaler Art, ungünstigen Narbenbildungen bis zu Keloiden, Nervstörungen und Allergien (RUDOLPH und STUDEMANN 2001) soll das oben genannte Urteil den zu Piercenden vor Komplikationen schützen.

Andererseits hat die Rechtsprechung einige Ärzte dazu ermuntert, das „lege artis-Piercing“ in ihr operatives Repertoire aufzunehmen. Hier erhebt sich mit Recht die Frage, ob diese Art der chirurgischen Gefälligkeitskosmetik mit dem Arztberuf vereinbar ist, auch wenn der Modetrend noch nicht im Abnehmen ist. Immerhin nimmt man an, daß 2 - 3 Millionen der Bevölkerung gepierct sind. Als eine der ersten haben Dr. ECKEL, Präsident der Ärztekammer Niedersach-

sen, und Dr. RUDOLPH, Vorsitzender des deutschsprachigen Arbeitskreises für Krankenhaushygiene, das Piercing als eine mit dem ärztlichen Ethos unverein-



Abb. 1: Junge Nepalesin mit Ohr- und Nasenpiercing.

bare Tätigkeit bezeichnet. Als keine ärztliche Tätigkeit haben auch die Präsidenten der Bundesärztekammer, Prof. VILMAR und Dr. HOPPE, das Piercing bezeichnet. Besonders hervorzuheben ist die Tatsache, daß bei Schäden die Haftpflichtversicherung des Arztes nicht eintritt.

Es wird jedoch durchaus auch die Meinung vertreten, es wäre besser, wenn Ärzte das Piercing fachgerecht vornähmen als „Piercer“, wie aus den Äußerungen des Präsidenten der Berliner Landesärztekammer, Dr. JONITZ, hervorgeht.

Hier gehen offenbar die Meinungen auseinander. Allerdings kann das Nichtvorhandensein eines Steckers, wo auch immer, nicht als therapiebedürftiger Zustand bezeichnet werden, der einer ärztlichen Behandlung bedarf. Es ist zu hoffen, daß die Mehrheit der Ärzteschaft diese Meinung teilt und sich nicht als Piercer betätigt. Zweifler sollten noch einmal genau das Gelöbnis des Weltärztebundes lesen.

## Korrespondenzanschrift:

Prof. Dr. Dr. med. Dr. Dr. h.c. N. Schwenger  
1. Vorsitzender des Berufsverbandes  
Plastische und Rekonstruktive Chirurgie  
Chirurgische Privatklinik Solitude  
Solitudestraße 24, 71638 Ludwigsburg  
e-mail:  
norbert.schwenger@uni-tuebingen.de

## Literatur

- (1) Deutschsprachiger Arbeitskreis für Krankenhaushygiene: Anforderungen der Hygiene beim Tätowieren und Piercing. Hyg. Med. 25, 142-144 (2000)
- (2) Hessischer Verwaltungsgerichtshof Kassel: Verfahren 8 T6 713/99 (86 216/99) Beschluss vom 2.2.2000
- (3) RUDOLPH, H., STUDEMANN V.: Piercing: Vielleicht schön anzusehen - meistens aber pathogen. Niedersächs. Ärztebl. 74, 25-28 (2001)

# Einsatz von Polypropylen-Mesh zur plastischen Deckung von Narbenhernien nach urologischen Operationen

A. ZUMBRÄGEL<sup>1)</sup> · K.-H. BICHLER<sup>1)</sup> · S. LAHME<sup>1)</sup> · A. HENSEL<sup>1)</sup> · G. MÜLLER<sup>2)</sup>

<sup>1)</sup> Urologische Klinik, Eberhard-Karls-Universität Tübingen

<sup>2)</sup> Chirurgische Klinik, Caritas-Krankenhaus, Bad Mergentheim

## Zusammenfassung

*Die Inzidenz von Narbenhernien beträgt je nach Beobachtungszeitraum zwischen 5-15% und entwickelt sich größtenteils nach medianen Laparotomien. Als Ursache der Narbenhernien werden vorwiegend falsche Operationstechniken und OP-Materialien sowie insuffiziente Narbenbildung angesehen. Für die Reparatur von Narbenhernien sind eine Vielzahl von Operationstechniken beschrieben worden, wobei die Rezidivrate bis zu 50% beträgt, wenn kein „Verfahrenswechsel“ bei der Hernienreparation vorgenommen wurde. Eine mögliche Option zur Reparatur von Narbenhernien mit Senkung der Rezidivraten stellt die Implantation von Kunststoffnetzen (Meshes) dar. Die dazu publizierten Daten beziehen sich jedoch auf mediane Narbenhernien und weniger auf z.B. interkostale Narbenhernien, wie sie für den urologischen Fachbereich relevant sind. An Beispielen aus unserem urologischen Patientengut möchten wir die Reparatur von interkostalen und medianen Narbenhernien mit Mesh-Implantation vorstellen und die möglichen Komplikationen diskutieren.*

## Einleitung

Unter Narbenhernien (= Narbenbruch) versteht man die Vorwölbung im Bereich einer Narbe nach operativen Eingriffen, selten nach Verletzungen und gelegentlich an Drainagensausleitungen oder laparoskopischen Zugängen (11). Davon abzugrenzen sind primäre Hernien, die sich in anatomischen Schwachstellen entwickeln können.

Narbenhernien im Bereich iatrogenen Inzisionen sind vorwiegend Folge technischer Fehler (Schnittführung, OP-Technik, OP-Materialien) oder insuffizienter Vernarbungen und treten je nach Beobachtungszeitraum in ca. 5-15%

nach Laparotomien auf (4, 5). Darüber hinaus sind prädisponierende Faktoren wie Wundheilungsstörungen, Voroperationen (Adhäsionen), Vorerkrankungen (COLD, Diabetes, Aszitis, Adipositas) und postoperatives Husten (Pneumonie, Bronchospasmus) für die Entstehung von Narbenhernien bekannt (11, 13).

Die Beschwerden der betroffenen Patienten sind individuell unterschiedlich und nicht zuletzt von der Größe der Narbenhernien abhängig. Neben dem kosmetischen Leidensdruck der Patienten können funktionelle Probleme mit gastro-intestinalen Störungen (Obstipation, Diarrhoe) zum therapeutischen Handeln zwingen. Gefürchtet sind Inkarcerationen, die auftreten können, wenn sich Darmschlingen in der Bruchlücke verklemmen und zum mechanischen Ileus führen. In dieser Notfallsituation ist die sofortige Operation erforderlich.

Die operative Behandlung der Narbenhernien hat zum Ziel, die Bruchlücken zu verschließen und die Bauchwand maximal zu stabilisieren. Dabei kommen neben den rein anatomischen Reparaturstechniken vor allem Netzimplantationen aus alloplastischem Material (Kunststoff-Meshes), gegebenenfalls in Kombination mit kutanen Schwenklappenplastiken in Frage (11, 13). Die Tatsache, daß nach alleiniger anatomischer Reparatur von Narbenhernien in bis zu 50% ein Hernienrezidiv auftritt, verlangt nach einem Verfahrenswechsel. Angesichts dieser hohen Rezidivquote wird der Einsatz von Kunststoffnetzen häufig erforderlich, da mit dieser OP-Technik die Rezidivrate auf unter 10% gesenkt werden kann (5, 9, 12, 16).

80-85% der Narbenhernien entwickeln sich nach medianer Laparotomie, deren operative Versorgung in der Literatur häufig beschrieben wurde. Die Datenla-

ge zur Hernienreparation von z.B. interkostalen Narbenhernien nach Nephrektomie ist hingegen gering.

Auf urologischem Fachgebiet können sich Narbenhernien sowohl nach medianer Laparotomie (z.B. radikale Zystektomie), als auch nach interkostaler bzw. thorakoretroperitonealer Laparotomie (Nephrektomie) entwickeln. Weiterhin kann es nach operativer Urinableitung unter Verwendung von Darmsegmenten (Ileumconduit, Pouch) zu parastomalen Hernien kommen.

Anhand von Patientenbeispielen nach urologischen Operationen möchten wir über die operative Technik und Ergebnisse von Narbenhernienreparationen mit Mesh-Implantation berichten und die möglichen Komplikationen diskutieren.

## Patientenkollektiv

Im Zeitraum Oktober 1999 bis September 2000 haben wir vier Patienten mit Narbenhernien nach interkostaler (2x) und medianer (2x) Laparotomie operiert. Es handelte sich um zwei Männer und zwei Frauen im Alter von 57 bis 70 Jahren. Eine Frau entwickelte eine Rezidivhernie nach mehrfachen medianen Laparotomien (Hysterektomie, Suspensionsplastik, Faszienzügelplastik mit Revisionen, u.a.). Die Patientendaten sind in Tabelle 1 zusammengefaßt.

## Operative Technik

Bei allen Patienten wurden zur Reparatur der Narbenhernien Polypropylen-Netze (Marlex<sup>®</sup>, Bard<sup>®</sup> Mesh) implantiert. Nach Darstellung der Bruchlücke wurde die Muskelfaszie soweit präpariert, daß ausreichend Raum für die Auflage des Kunststoffnetzes bestand. Sofern es die anatomischen Verhältnisse erlaubten, wurde der Faszienverschluß durch Faszienverdoppelung nach MAYO durchgeführt. Das Mesh-Implantat wur-



Tab. 1: Patientenkollektiv (n = 4) mit Narbenhernien

Pat.	Geschl.	Alter	Primäreingriff	Befund
R.E.	Frau	66 J.	Tumornephrektomie 1997	Interkostale Narbenhernie
S.H.	Mann	67 J.	Nephrektomie wegen Tuberkulose 1998	Interkostale Narbenhernie
A.M.	Frau	57 J.	Hysterektomie '78, Suspensionsplastik + Revision '87, Faszienzügelplastik '97	Mediane Narbenhernie
D.F.	Mann	70 J.	Radikale Zystektomie mit Ileum-Conduit	Mediane Narbenhernie

de in Onlay-Technik in Anlehnung an die von MÜLLER (11) beschriebene Methode eingenäht (Abb. 1). Alle Eingriffe erfolgten unter perioperativer Antibiose. Zur Vermeidung von Hämatomen und Seromen wurden Wunddrainagen eingelegt. Alle Patienten erhielten postoperativ einen Bauchdeckenverband mit Klettverschluß.

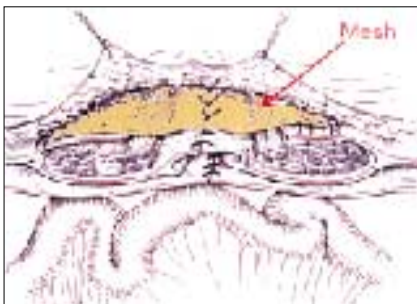


Abb. 1: Reparaturtechnik von Narbenhernien nach MÜLLER (11): Türflügelplastik plus Verstärkung der vorderen Bauchwand mit Polypropylen-Netz (Marlex®).

**Patientenbeispiel (S.H.)**

Ein 67-jähriger Patient wurde im Nov. 1998 wegen einer Nierentuberkulose auf der rechten Seite nephrektomiert. Nach postoperativ unauffälligem Verlauf mit primärer Wundheilung erfolgte die tuberkulostatische Therapie in Dreierkombination nach einem Standardregime. Nach einem Jahr entwickelte der Patient eine interkostale Narbenhernie, die im Verlauf an Größe zunahm und zu einem kosmetischen Leidensdruck beim Patienten führte. Die Abbildung (Abb. 2) zeigt den präoperativen

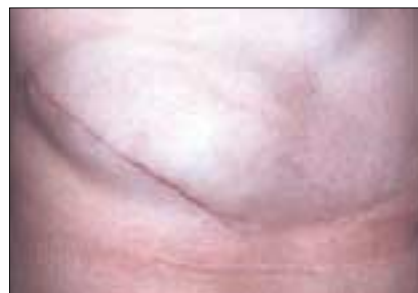

Abb. 2: Interkostale Narbenhernie nach Nephrektomie rechts. Präoperativer Befund vor Reparatur der Narbenhernie (Pat. S.H.).

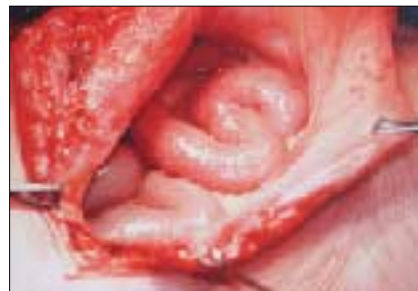

Abb. 3: Nach Eröffnung stellt sich eine große Bruchlücke dar (Pat. S.H.).

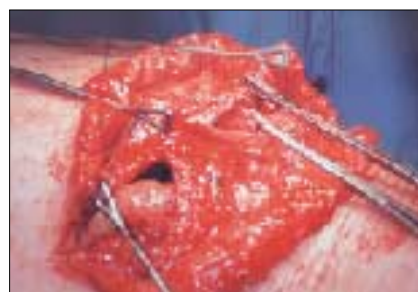

Abb. 4: Nach epifaszialer Präparation werden die U-Nähte zur späteren Fixation des Meshes vorgelegt. Die Faszienränder sind an Duval-Klemmen fixiert (Pat. S.H.).

Befund vor der Narbenhernienreparation. Nach Eröffnung der Bruchlücke war das untere Faszienblatt samt Peritoneum auf eine Schicht von unter 2 mm Dicke ausgedünnt (Abb. 3). Nach epifaszialer Präparation wurden zunächst die U-Nähte (Prolene® 1/0) für die spätere Fixation des Mesh-Netzes vorgelegt (Abb. 4). Nach Verschluß der Faszie wird das Mesh-Implantat großflächig über die Fasziennaht platziert, passend ausgeschnitten und mit den U-Nähten spannungs- und faltenfrei fixiert (Abb. 5).

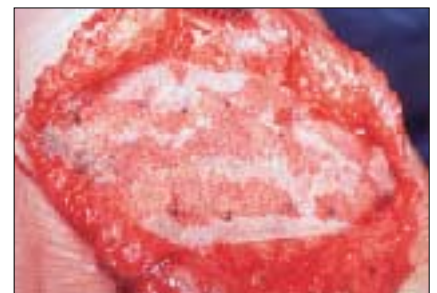

Abb. 5: Nach Faszienverschluß wird das Mesh (Marlex®) auf die Fasziennaht breitflächig angepaßt und mit den U-Nähten fixiert (Pat. S.H.).

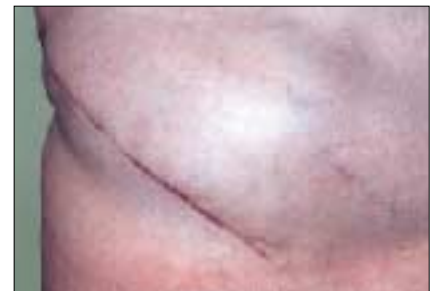

Abb. 6: Postoperativer Befund nach erfolgreicher Reparatur der Interkostalhernie mit Mesh-Implantation (Pat. S.H.).

Der postoperative Verlauf war komplikationslos. Die Abbildung (Abb. 6) zeigt den abschließenden Befund nach abgeschlossener Wundheilung.

**Patientenbeispiel (D.F.)**

Bei dem 70-jährigen Patienten wurde im August 1998 wegen eines muskelinvasiven Blasenkarzinoms (pT2, G3) eine radikale Zystektomie mit Anlage eines Ileum-Conduits zur permanenten Harnableitung durchgeführt. Postoperativ

entwickelte der Patient einen paralytischen Ileus mit Wundheilungsstörung, so daß eine Relaparotomie mit späterer Sekundärnaht erforderlich wurde. Nach neun Monaten bildete sich eine mediane Narbenhernie aus, die zunächst, auf Wunsch des Patienten, nur mit einer Bauchdeckenkorsage versorgt wurde. Nach stetiger Größenzunahme der Narbenhernie wurde in 4/2000 die Hernienreparation mit Mesh-Implantat vorge-

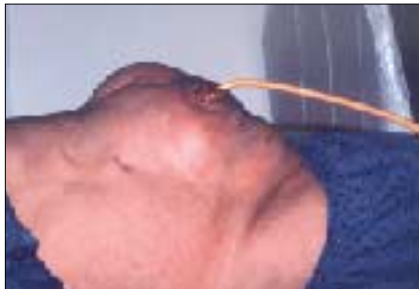

Abb. 7: Mediane Narbenhernie nach radikaler Zystektomie und Anlage eines Ileum-Conduits, das hier vorübergehend mit einem Dauerkatheter abgeleitet wurde. Präoperativer Befund vor Reparatur der Narbenhernie (Pat. D.F.).

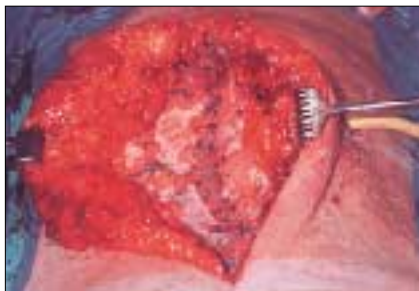

Abb. 8: Bereits angepaßtes und fixiertes Mesh-Implantat (Marlex®) (Pat. D.F.).

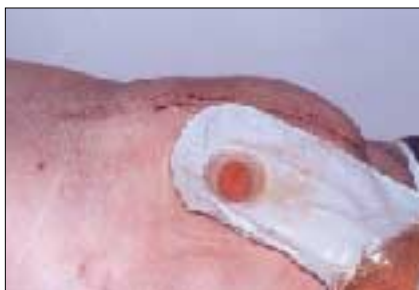

Abb. 9: Postoperativer Befund 10 Tage nach Hernienreparation. Das Ileum-Conduit ist über einen Stomabeutel abgeleitet (Pat. D.F.).

nommen. Die Abbildung (Abb. 7) zeigt den präoperativen Befund der medianen Narbenhernie. Nach abdominalen Eröffnung zeigt sich eine große Bruchlücke mit einer sehr dünnen Faszienschicht (+ Peritoneum) von 1-2 mm. Nach epifaszialer Präparation und Vorlegen der U-Nähte (analog zum obigen Patientenbeispiel) wurde das Mesh-Netz breitflächig angepaßt und fixiert (Abb. 8). Das postoperative Ergebnis zeigt Abbildung 9.

### Ergebnisse

Über den Beobachtungszeitraum von 5-13 Monaten wurde bei den vier Patienten bislang kein Narbenhernienrezidiv beobachtet. Bei einer Patientin (A.M.) treten gelegentlich Schmerzen bedingt durch die Netzkante im Narbenbereich auf. Ein Patient (D.F.) entwickelte drei Wochen nach stationärer Entlassung ein kleines reizloses Serom im Narbenbereich, das nach Punktion und weiteren konservativen Maßnahmen folgenlos abheilte.

### Diskussion

Für die Entstehung von Narbenhernien werden verschiedene Ursachen diskutiert, wie bereits in der Einleitung ausgeführt. Sicherlich hat die Technik des Laparotomieverschlusses einen maßgeblichen Einfluß. So werden bei jüngeren Operateuren in der chirurgischen Ausbildung höhere Hernieninzidenzraten beobachtet als vergleichsweise bei erfahrenen Fachärzten (4). Des weiteren wird eine höhere Inzidenzrate von Narbenhernien bei Verwendung von resorbierbaren Nahtmaterialien diskutiert als bei Faszienverschluß mit nicht-resorbierbarer Naht (7). Der Faszienverschluß mit fortlaufender Naht ist dem Verschluß mit Einzelknopfnähten überlegen, da hier eine bis zu 80% höhere Reißfestigkeit, eine ausgeglichene Spannungsverteilung der Naht und geringere Nekrosebildung und Infektionsneigung beschrieben wird (3, 15).

Bei der Reparatur von Narbenhernien sollte ein Verfahrenswechsel vorgenommen werden, d.h. bei konventioneller Hernienreparation sollte mit nicht-resorbierbaren Nähten operiert werden, wenn zuvor mit resorbierbarem Material gearbeitet wurde. Entsprechend sollte fortlaufend genäht werden, wenn zuvor Einzelknopfnähte eingesetzt wurden (5).

Bei der Wiederholung des primär versagenden Verfahrens kommt es in 40-50% zu einer Rezidivhernie, so daß der Einsatz von Meshes immer häufiger zum Tragen kommt (5, 13).

Die Reparatur von Narbenhernien mit Mesh-Implantaten kann die Hernienrezidivrate auf unter 10% (12, 16) senken. Die Verstärkung der Bauchwand durch Mesh-Implantate stützt sich im Wesentlichen auf zwei Mechanismen: Die Induktion einer kräftigen Narbenplatte und die mechanische Abdichtung durch Unterfütterung (5). Aufgrund der erheblichen Schrumpfungstendenz der Meshes sollte das Netz breitflächig positioniert werden. Zur Infektionsprophylaxe ist die perioperative Antibiotikagabe dringlich zu empfehlen. Zusätzlich sollten Wunddrainagen zur Vorbeugung von Hämatomen und Seromen eingesetzt werden.

Der Einsatz von Kunststoffnetzen ist jedoch nicht ganz unproblematisch, da eine Reihe von Früh- und Spät komplikationen auftreten können, die sowohl von der Implantationstechnik als auch vom Kunststoffmaterial abhängig sein können. Hauptsächlich werden Biomaterialien aus Polytetrafluorethylen (PTFE = GoreTEX®), Polyester (Dacron = Mersilene®, Parietex®) und Polypropylen (Marlex®, Prolene®, Atrium®) eingesetzt. Die Eigenschaften und Gewebsverträglichkeiten der verschiedenen Kunststoffe unterscheiden sich in Bezug auf Porengröße/Gewicht, Infektionsneigung, Narben- und Fistelbildung sowie langfristige Stabilität (1, 2, 6). In der Tabelle 2 sind die wichtigsten Eigenschaften der gängigen Kunststoffnetze zusammengefaßt. Als mögliche Komplikationen nach Mesh-Implantation sind unter anderem Mesh-Schrumpfungen, Migration- und Fistelbildung ins Intestinum, Schmerzen des Patienten bedingt durch Mesh-Kanten und teilweise prolongierte Persistenz von Bakterien in den Implantaten beschrieben worden (8, 12, 16).

Für die Implantationstechnik von Mesh werden prinzipiell drei Methoden beschrieben: Sublay-, Onlay- oder Inlay-Position. Bei der Sublay-Position wird das Mesh zwischen hinterem Fasziensblatt und Peritoneum eingesetzt. Dies setzt jedoch ein intaktes Peritoneum voraus, da ein direkter Kontakt zwi-

Tab. 2: Vergleich der Materialeigenschaften verschiedener Kunststoff-Meshes [nach (1, 2, 6)]

	Polytetrafluorethylen (z.B. GoreTex®)	Polyester (z.B. Mersilene®)	Polypropylen (z.B. Marlex®)
Porengröße, zelluläre Immigration	+	++	+++
Infektionsneigung	+++	++	+
Narbenbildung	+	++	+++
Adhäsion, Fistelrisiko	+	+++	++
Langfristige Stabilität	++	+	+++
+ = klein, gering, +++ = groß, viel			

schen Polypropylen- oder Polyesternetzen mit dem Intestinum zu starken Adhäsionen und Fistelbildungen führen kann (14). Bei der Onlay-Position wird das Mesh auf die Muskelfaszie platziert, während bei der Inlay-Position das Mesh Stoß auf Stoß in der Faszie verankert wird. Die Inlay-Technik zeigt jedoch die geringste Stabilität und sollte aufgrund hoher Rezidivraten von 46% nicht mehr durchgeführt werden (10). Wird das Netz als Onlay implantiert, verstärkt das Biomaterial den Faszienschluß nur durch die induzierte Narbe, während bei der Sublay-Technik zum einen durch die Narbenplatte und zum anderen durch die mechanische Unterfütterung beide Verstärkungsmechanismen zum Tragen kommen. Aus diesen Erwägungen heraus und auch wegen der geringeren Dislokation des Meshes wird die Sublay-Technik von einigen Autoren favorisiert. Allerdings konnte eine Überlegenheit der Sublay-Technik gegenüber der Onlay-Position statistisch nicht gesichert werden (8, 16). Bei den von uns vorgestellten Patienten wurde das Mesh in Onlay-Technik positioniert, so daß eine präperitoneale Präparation bei ohnehin extrem dünnen Faszien/Peritoneumverhältnissen nicht erforderlich war.

Obwohl die Mesh-Implantate eine über 100-jährige Entwicklung haben, finden sich nur vereinzelt Angaben in der Literatur, die zur Rezidivrate nach Mesh-Implantation Stellung nehmen. Nach LIAKAKOS et al. (9) wurde eine Rezidivrate von 8% nach Marlex®-Mesh in Sublay-Technik nach 7,6 Jahren festgestellt.

Zusammenfassend kann festgehalten werden, daß die Implantation von Kunststoffnetzen eine Verbesserung der therapeutischen Optionen bei der Reparatoren von Narbenhernien darstellt. Entscheidende Bedeutung hat jedoch nach wie vor der sachgerechte Laparotomieverschluß im Rahmen des Primäreingriffs, um die Rate von Narbenhernien prophylaktisch gering zu halten.

#### Literatur

- (1) AMID, P.: Classification of biomaterials and their related complications in abdominal wall hernia surgery. *Hernia* 1, 5 (1997)
- (2) BELLON, J.M., BUJAN, J., HONDUVILLA, N.G.: Study of biochemical substrate and role of metalloproteinases in fascia transversalis from hernia processes. *Eur. J. Clin. Invest.* 27, 510 (1998)
- (3) HÖGSTRÖM, H., HAGLUND, U., ZEDERFELDT, B.: Tension leads to increased neutrophil accumulation and decreased laparotomy wound strength. *Surgery* 107, 215 (1990)
- (4) ISRAELSSON, L.A., JONSSON, T.: Incisional hernia after midline laparotomy: a prospective study. *Eur. J. Surg.* 162, 125 (1996)
- (5) KLINGE, E., PRESCHER, A., KLOSTERHALFEN, B., SCHUMPELICK, V.: Entstehung und Pathophysiologie der Bauchwanddefekte. *Chirurg* 68, 293-303 (1997)
- (6) KLOSTERHALFEN, B., KLINGE, U., HERMANN, B., SCHUMPELICK, V.: Pathologie traditioneller chirurgischer Netze zur Hernienreparation nach Langzeitimplantation im Menschen. *Chirurg* 71, 43-51 (2000)
- (7) KUTTEL, J.C., PETERLI, R., SCHUPFER, C., HORN, R., MÜLLER, C., GROTZINGER, U.: Early results of transversalis-plasty. A prospective randomized comparison of non-resorbable and resorbable sutures. *Helv. Chir. Acta.* 57 (6), 931-934 (1991)

- (8) LEBER, G.E., GARB, J.L., ALEXANDER, A.L., REED, W.P.: Long-term complications associated with prosthetic repair of incisional hernias. *Arch. Surg.* 133, 378 (1998)
- (9) LIAKAKOS, T., KARANIKAS, I., PANAGIOTIDIS, H., DENDRINOS, S.: Use of Marlex mesh in the repair of recurrent incisional hernia. *Br. J. Surg.* 81 (2), 248-9 (1994)
- (10) LOH, A., RAJKUMAR, J.S., SOUTH, L.M.: Anatomical repair of large incisional hernias. *Ann. R. Coll. Surg. Engl.* 74 (2), 301 (1992)
- (11) MÜLLER, G.: Rekonstruktion der Bauchdecken bei Riesenhernien. In: H. Zilch, E. Schumann (Hrsg.): *Plastisch-rekonstruktive Maßnahmen bei Knochen- und Weichteildefekten*. Georg Thieme Verlag, 72-74 (1994)
- (12) RATH, A., CHEVEL, J.: The healing of laparotomies: review of the literature. Part I Physiologic and pathologic aspects. *Hernia* 2, 145 (1998)
- (13) SCHUMPELICK, V., KLINGE, U., WELTY, G., KLOSTERHALFEN, B.: Meshes der Bauchwand. *Chirurg* 70, 876-887 (1999)
- (14) SEELIG, M.H., KASPERK, R., TIETZE, L., SCHUMPELICK, V.: Enterocutaneous fistula after Marlex net implantation. A rare complication after incisional hernia repair. *Chirurg* 66 (7), 739-41 (1995)
- (15) STONE, I.K., VON FRAUNHOFER, J.A., MASTERSON, B.J.: The biomechanical effects of tight suture closure upon fascia. *Surg. Gyn. Obstet.* 163, 448 (1986)
- (16) TRUPKA, A., HALLFELDT, K., SCHMIDBAUER, S., SCHWEIBERER, L.: Incisional hernia repair with an underlay polypropylene mesh plasty: an excellent technique from French hernia surgeons. *Chirurg* 69, 766 (1998)

#### Korrespondenzanschrift:

Dr. med. Andreas Zumbärgel  
Oberarzt der Urologischen Klinik  
Eberhard-Karls-Universität Tübingen  
Hoppe-Seyler-Str. 3  
72076 Tübingen  
E-Mail: [Andreas.Zumbraegel@med.uni-tuebingen.de](mailto:Andreas.Zumbraegel@med.uni-tuebingen.de)

# Benigne Tumoren der Schädelbasis - Neurochirurgische Aspekte -

M. J. A. PUCHNER<sup>1)</sup> · L. CRISTANTE<sup>2)</sup>

<sup>1)</sup> Neurochirurgische Klinik, Krankenanstalten Gilead gGmbH, Bielefeld-Bethel

<sup>2)</sup> Section of Neurosurgery, University of Manitoba, Winnipeg, Canada

## Zusammenfassung

Innerhalb der Gruppe der nicht-neoplastischen Veränderungen (z. B. fibröse Dysplasien) und gutartigen Tumoren der Schädelbasis spielen im neurochirurgischen Patientengut zahlenmäßig die Meningeome die mit Abstand größte Rolle. Gelegentlich kommen noch Glomus jugulare Tumoren (Paragangliome) vor. Alle übrigen Prozesse stellen eher seltene Raritäten dar.

Während bei nicht-neoplastischen Schädelbasisveränderungen eine Histologiegewinnung und Dekompression eingenger Strukturen als ausreichend angesehen wird, sollte bei benignen Schädelbasistumoren eine vollständige Tumorentfernung angestrebt werden. Die operationstechnischen Möglichkeiten haben sich hierbei durch die Einführung von Hochgeschwindigkeits-Bohrsystemen und zuletzt der Neuronavigation weiter verbessert, was diese Operationen sehr sicher werden ließ. Allerdings sind operative Resektionen von Tumoren, die diffus lokalisiert sind (z. B. Sinus cavernosus) unverändert mit einer vergleichbar hohen Morbidität vergesellschaftet. Der Einsatz fokussierender Bestrahlungsmethoden (Gamma knife, LINAC) in der Behandlung solcher Tumoren scheint bei hoher Effizienz mit einer geringeren Morbidität als die Operation assoziiert zu sein. Von daher werden sie - entsprechend dem derzeitigen Kenntnisstand - in Zukunft für Prozesse mit solch ungünstigen Lokalisationen voraussichtlich entweder ergänzend oder sogar alternativ zur Operation eingesetzt werden.

## Einleitung

Benigne nicht-neoplastische Veränderungen und benigne Tumoren der Schädelbasis umfassen eine Reihe verschiedener Entitäten (Tab. 1) (2). Ein Großteil dieser Prozesse stellen Raritäten dar. Bis auf Meningeome mit einer Infiltration der Schädelbasis und gelegentlich

Tab. 1: Histologische Entitäten von nicht-neoplastischen Veränderungen und benignen Tumoren der Schädelbasis

### Nicht-neoplastische Schädelbasisveränderungen:

Fibröse Dysplasie  
Histiocytosis X  
(Eosinophiles Granulom)  
Aneurysmatische Knochencysten  
Morbus PAGET  
Mucocelen

### Benigne Schädelbasistumoren:

Hämangiome  
Glomus Jugulare Tumoren  
(Paragangliome)  
Meningeome  
Osteome  
Riesenzelltumoren  
Melanotische Progonome  
Chondrome  
Chondroblastome  
Chondromyxome  
Hämangioendotheliome  
Ossifizierende Fibrome  
Ceruminome  
Osteoblastome  
Osteochondrome

vorkommenden Glomus jugulare Tumoren (Paragangliomen) oder fibrösen Dysplasien der Schädelbasis wird ein Neurochirurg mit kaum einer dieser genannten histologischen Entitäten konfrontiert. Sieht man von dem Ausmaß der operativ angestrebten Radikalität und der Engmaschigkeit der postoperativen Nachkontrolle ab, wird das im folgenden dargestellte neurochirurgische Vorgehen bei benignen Prozessen der Schädelbasis von deren exakter Histologie nur wenig beeinflusst.

## Methoden

Die in den Augen der Autoren gegenwärtigen Standards der präoperativen Diagnostik, der Indikationsstellung, der

chirurgischen Behandlung und der postoperativen Nachsorge, die aus neurochirurgischer Sicht derzeit bei benignen Prozessen der Schädelbasis gelten, werden im folgenden kurz dargestellt. Diese Übersicht basiert hierbei auf der gegenwärtigen Literatur und auf eigenen Erfahrungen der Autoren, die diese während ihrer Tätigkeit in der Neurochirurgischen Klinik und im Rahmen von interdisziplinären Operationen mit der Abteilung für Mund-, Kiefer-, Gesichtschirurgie und der HNO-Klinik des Universitätsklinikums Hamburg-Eppendorf bzw. später an ihren jetzigen Kliniken sammelten.

## Ergebnisse

### Präoperative Diagnostik

Die präoperative neuroradiologische Diagnostik bei Schädelbasisprozessen sollte primär ein Dünnschicht-CT der Schädelbasis im Knochenfenster-Modus zur Beurteilung des Ausmaßes der knöchernen Infiltration und ein Kernspintomogramm ohne und mit Gadolinium zur Beurteilung einer eventuellen Ausdehnung des Prozesses bis nach intracraniell bzw. intradural umfassen. Mit diesen beiden bildgebenden Verfahren läßt sich in der Regel der vorliegende Schädelbasis-Prozeß differentialdiagnostisch schon sehr eng eingrenzen bzw. im Falle von Meningeomen über die charakteristische Durabeteiligung nahezu sicher bestimmen. Von daher erscheint in der Neurochirurgie im Gegensatz zu den anderen an der Schädelbasis operierenden Fachdisziplinen eine Biopsie des Tumors zur Histologiegewinnung im Vorfeld der eigentlichen Tumorentfernung eher selten notwendig. Bei im MRT sichtbaren Zeichen einer ausgeprägten Vaskularisation des Schädelbasisprozesses, wie sie für Paragangliome und auch für viele Meningeome pathognomonisch ist, ist präoperativ als zusätzliche neuroradiologische Diagno-

stik die Durchführung einer Angiographie ggf. mit einer Tumorembolisation in Erwägung zu ziehen. Dieses Vorgehen erleichtert die operative Planung und verringert oft den Blutverlust (11). Die präoperative klinisch-neurologische Untersuchung sollte umfassend und gut dokumentiert sein. Sie sollte insbesondere auf eine detaillierte Prüfung der Hirnnervenfunktionen (incl. Riechtest, Bestimmung von Visus, Gesichtsfeld, und Augenhintergrund, Audiogramm) und ggf. der Hypophysenfunktion (Bestimmung der basalen Hormonspiegel) Wert legen. Diese Untersuchungsdaten stellen zum einen wichtige Ausgangsbefunde dar, die für die Qualitätskontrolle notwendig sind und können zum anderen auch aus forensischen Gründen wichtig werden.

#### **Indikationsstellung - nicht-neoplastische Schädelbasisveränderungen**

Indikationen, nicht-neoplastische Schädelbasisveränderungen neurochirurgisch anzugehen, stellen zum einen die histologische Diagnosesicherung und zum anderen neurologische Ausfälle, die durch Kompression nervaler Strukturen insbesondere von Hirnnerven durch den entsprechenden Prozeß verursacht werden, dar (Abb. 1). Rein kosmetische Indikationen wie z. B. bei ausgeprägten fibrösen Dysplasien mit Ausdehnung des Prozesses bis in die Front, ergeben sich eher selten. Generell ist die Operationsstrategie bei dieser Art von Prozessen konservativ und orientiert sich ausschließlich an der Dekompression nervaler Strukturen, versucht diese aber keinesfalls zu destruieren. Radikalität wird nicht notwendigerweise angestrebt (Abb. 1). Bei in der Regel fehlender Durabeteiligung bleibt das operative Vorgehen rein extradural.

#### **Indikationsstellung - benigne Schädelbasistumoren**

Der wesentliche Unterschied zwischen nicht neoplastischen Schädelbasisveränderungen auf der einen Seite und benignen Schädelbasistumoren auf der anderen Seite bezüglich der Indikationsstellung und der eingeschlagenen Operationsstrategie, liegt in der angestrebten Radikalität. Während nicht neoplastische Schädelbasisveränderungen defini-

tionsgemäß praktisch keinen Progreß aufweisen und von daher nicht radikal operiert werden müssen, können benigne Schädelbasistumoren aufgrund ihrer diffizilen Lokalisation bei weiterem Progreß lebensbedrohlich werden. Von daher stellt die Radikalität ein wesentliches Ziel der Operation benigner Schädelbasistumoren dar. Bei entsprechender Lokalisation des Tumors, z. B. im Sinus cavernosus, kann Radikalität mit einer entsprechenden Erhöhung des Risikos für eine postoperative Morbidität (Hirn-

nervenschädigung) einhergehen. Das bei der Indikationsstellung und dem Aufklärungsgespräch zu berücksichtigende Abwägen zwischen den beiden manchmal entgegengesetzt verlaufenden Interessen einer möglichst maximalen Radikalität und einer möglichst minimalen Morbidität stellt hierbei eine Entscheidung dar, die sehr auf den individuellen Patienten, dessen Alter, Lebensumstände etc. abgestimmt sein muß. Des Weiteren sollte diese Entscheidung durch das individuelle biologische Verhalten des

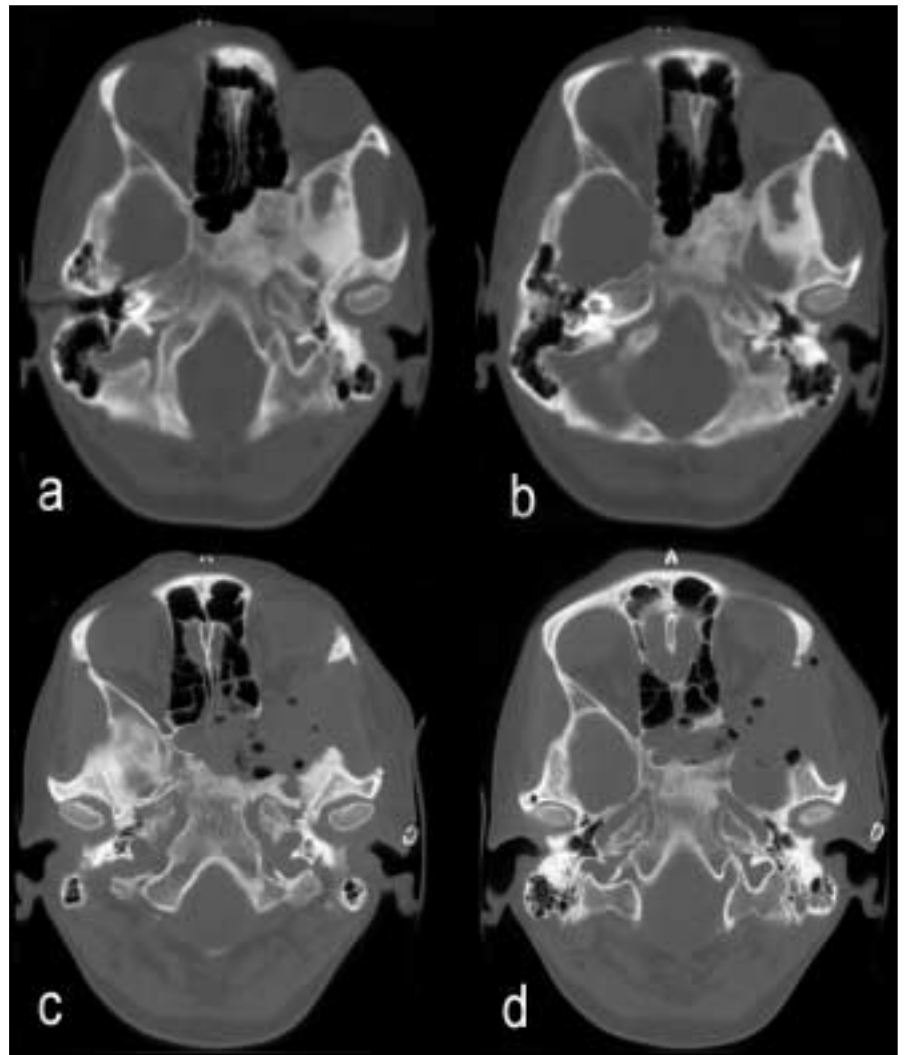


Abb. 1: Prä- (a, b) und postoperative (c, d) Dünnschicht-CT-Aufnahmen der Schädelbasis im Knochenfenstermodus einer 41jährigen Patientin, die seit 6 Monaten über langsam progrediente Schmerzen im 2. Trigeminusast klagte. Ein knöcherner Prozeß hat große Teile der Temporobasis bis hin zur Keilbeinhöhle und zum Clivus infiltriert. Über einen Fossa infratemporalis-Zugang wurden große Teile des Prozesses reseziert und der N. maxillaris langstreckig dekomprimiert. Histologisch handelte es sich bei der Knochenveränderung um eine fibröse Dysplasie.

vorliegenden Tumors beeinflusst werden. Letztere Größe läßt sich allerdings häufig erst im weiteren Krankheitsverlauf beobachten und kann unabhängig von der Tumorentität interindividuell höchst unterschiedlich sein. So weiß man insbesondere von den benignen Meningeomen, WHO Grad I, daß diese Tumoren trotz einer identischen WHO-Graduierung (8) interindividuell höchst unterschiedlich schnell und aggressiv wachsen können.

## Operationsplanung und operatives Vorgehen

Wie bei fast allen neurochirurgischen Operationen ist auch bei der operativen Behandlung benigner Schädelbasisprozesse die Auswahl und Planung des operativen Zugangsweges von essentieller Bedeutung. Anforderungen an den Zu-

gangsweg stellen hierbei eine möglichst optimale Exposition des zu operierenden Prozesses und eine möglichst fehlende Zugangs-bedingte Morbidität dar. Bei ausgedehnteren Tumoren kann die Kombination zweier Zugänge in einer Sitzung oder eine zweizeitige Resektion des Tumors über zwei verschieden separate Zugänge notwendig sein. Sollte der Prozeß über zwei verschiedene Zugangswege resektabel erscheinen, ist grundsätzlich der weniger invasive und der dem jeweiligen Operateur besser vertraute zu wählen. Tabelle 2 gibt eine Übersicht über die wichtigsten neurochirurgischen bzw. interdisziplinär mit den Mund-, Kiefer-, Gesichtschirurgen oder HNO-Chirurgen durchzuführenden Zugangswege zur Schädelbasis und die über diese Zugänge exponierten Schädelbasisregionen. Bezüglich einer de-

taillierteren Darstellung und einer differenzierten Beurteilung der Vor- und Nachteile dieser Zugänge wird auf die zu diesem Thema reichhaltige Literatur verwiesen (5, 13).

Die Resektion von rein extraduralen Prozessen sollte auf rein extraduralem Wege geschehen. Auch bei Tumoren, die die Dura infiltrieren und bis nach intradural wachsen, wie es bei Meningeomen üblich ist, ist operationsstrategisch zunächst eine vollständige extradurale Tumorsektion, d. h. eine vollständige Resektion der vom Tumor infiltrierten knöchernen Schädelbasis vorzunehmen. Dieses Vorgehen bietet mehrere Vorteile:

1. eine meist vollständige Devaskularisation der intraduralen Tumoranteile, was eine anschließende Resektion derselben erheblich erleichtert,
2. ein verringertes Verletzungsrisiko für das angrenzende Gehirn, da die Dura bzw. die duralen Tumoranteile zunächst als Schutzschicht auf dem Gehirn belassen werden,
3. eine verminderte Retraktion des Gehirns, da durch die Resektion extraduraler Tumoranteile ein Raum entsteht, der bei der anschließenden Resektion intraduraler Tumoranteile zur Manipulation genutzt werden kann.

Als technische Voraussetzung für die Durchführung neurochirurgischer Operationen an der Schädelbasis sollte in erster Linie ein Hochgeschwindigkeits-Bohrsystem vorhanden sein. Bei Einsatz dieses Instrumentes ist auf eine der Pathologie angepaßten Größe des ausgewählten Bohrkopfes und auf eine ausreichende Spülung desselben zu achten. Bei der Resektion diffizil gelegener Schädelbasisstrukturen, wie z. B. des Processus clinoideus anterior, empfiehlt sich die Anwendung der sogenannten „Eierschalen-Technik“. Das heißt, der zu resezierende Knochen wird zunächst von innen soweit ausgehöhlt, bis nur noch eine sehr dünne Lamelle übrig bleibt, die dann anschließend z. B. mit einem Dissektor herausluxiert werden kann. Als weiteres technisches Hilfsmittel kann die erst in jüngerer Zeit entwickelte Neuronavigation eingesetzt werden (15). Da bei benignen, die knöchernen Schädelbasis destruierenden Prozessen das Ausmaß der Tumordinfiltration im Randbereich Auflicht-mikrosko-

Tab. 2: Neurochirurgische bzw. interdisziplinär mit Mund-, Kiefer-, Gesicht- und HNO-Chirurgen durchzuführende Zugangswege zur Schädelbasis und die über diese Zugänge erreichbaren Schädelbasisregionen

Zugangsweg:	Erreichbare Schädelbasisregion:
transnasal-transsphenoidal	Sinus sphenoidalis / Sella turcica, oberer und mittlerer Clivus
transoral-transpalatinal	mittlerer und unterer Clivus, vorderer craniocervicaler Übergang
transmaxillär	Clivus, Fossa infratemporalis
transbasal (bifronto-basal) (Abb. 2)	Vordere Schädelgrube, Sinus frontalis, Cellulae ethmoidales, Sinus sphenoidalis, Clivus
orbitozygomatisch / einseitig transbasal	Sella turcica, paraselläre Region, Sinus cavernosus
fronto-temporal (pterional)	Sella turcica, paraselläre Region, Sinus cavernosus
vorderer extradural transpetrosaler Zugang (subtemporal)	Petroclivale Region, medialer Kleinhirnbrückenwinkel, hinterer Sinus cavernosus
Fossa infratemporalis (Abb. 1)	Fossa infratemporalis, mittlere Schädelgrube
transcervical	Carotisgabel, Retromandibular-Region, Felsenbein-Basis, untere Hälfte des Clivus
kombiniert supra- und infratentoriell-präsigmoidal / transpetrosal	Petroclivale Region, Kleinhirnbrückenwinkel
retrolabyrinthär	Kleinhirnbrückenwinkel
translabyrinthär	Kleinhirnbrückenwinkel
transcochleär	Petroclivale Region, Kleinhirnbrückenwinkel
retrosigmoidal	Kleinhirnbrückenwinkel
weit lateral suboccipital transtubercular	Foramen magnum, craniocervicaler Übergang
transjugular	Foramen jugulare, Infrajugularregion

pisch manchmal kaum zu erkennen ist, erscheint mit diesem technischen Hilfsmittel in Zukunft eine noch exaktere Radikalität der Resektion erreichbar zu sein. Steht kein Neuronavigations-Gerät zur Verfügung, muß sich die Resektion an entsprechenden neuroanatomischen Landmarken der Schädelbasis orientieren.

Bei Operationen von benignen Schädelbasistumoren mit intraduraler Ausdehnung (Meningeomen) gilt bei der Resektion der duralen/intraduralen Anteile das Prinzip der regelmäßigen Tumorverkleinerung. Diese sukzessive stückweise Resektionstechnik verhindert eine größere Traumatisierung des angrenzenden Gehirngewebes (Abb. 2). Bei einer entsprechenden Konsistenz des Tumors kann die Resektion durch die Anwendung eines Ultraschallzertrümmers (CUSA) weiter erleichtert bzw. beschleunigt werden. Da diese benignen Tumoren mit intraduraler Ausdehnung in der Regel die Arachnoidalschicht als Grenze respektieren, sollte diese Schicht bei der Resektion aufgesucht und nach Möglichkeit erhalten werden. Vom Tumor infiltrierte Dura sollte nach Möglichkeit vollständig reseziert und mit autologem Material (in erster Linie Galea-periost, in zweiter Linie Fascia lata) ersetzt werden. Bei älteren Patienten erscheint eine bloße Abtragung des Tumors von der Dura und eine anschließende heftige Koagulation derselben mit einer bipolaren Pinzette als ausreichend zu rechtfertigen.

### Komplikationen

Die spezifischen Komplikationsmöglichkeiten bei der Resektion benigner Prozesse der Schädelbasis hängen von deren jeweiliger Lokalisation ab. Sie bestehen vor allem in der Verletzung nervaler und vasculärer Strukturen an deren Durchtrittsstellen durch die Schädelbasis. Sind diese Strukturen vollständig von Tumor umgeben, bedarf es eines extrem behutsamen Vorgehens bei der Resektion, um entsprechende Verletzungen zu vermeiden. Bei einer tumorösen Infiltration von Hirnnerven oder Gefäßen, was eher selten der Fall ist, ist eine Erhaltung der jeweiligen Struktur unter Belassung von Tumorresten in der Regel einer radikalen Resektion vorzuziehen. Die Beurteilung des „richtigen“ Ausmaßes der Resektion in solchen Situationen kann hierbei schwierig sein und erfordert eine entsprechende Erfahrung des Operateurs.

Neben den sonstigen, für alle chirurgischen Eingriffe üblichen Komplikationsmöglichkeiten ist die Komplikation der Liquorfistel bei Eingriffen an der Schädelbasis besonders hervorzuheben. Einige Techniken und Grundregeln zur Vermeidung von Liquorfisteln haben sich nach unseren Erfahrungen bewährt:

1. Duradefekte sollten primär mit autologem und nicht mit Fremdmaterial gedeckt werden.
2. Auch an der Schädelbasis sollte versucht werden, einen vollständigen zirkulären Verschluss des bei der Resektion des Tumors entstandenen

Duradefektes zu erreichen. Dieses ist am günstigsten über das zirkuläre Einnähen eines „freien“ Autotransplantates zu erzielen.

3. Knöcherne Schädelbasisdefekte sollten rekonstruiert werden. Hierzu bietet sich ebenfalls primär autologes Material an, wobei wir vorzugsweise Knochen aus der Schädelkalotte über eine entsprechende Spaltung desselben („split bone“-technique) gewinnen. Über die knöcherne Rekonstruktion wird für den eingenähten autologen Duraersatz ein entsprechendes Widerlager geschaffen, was dessen Einheilung begünstigt.
4. Als zusätzliche „Sicherheitsschicht“ kann - falls vorhanden - noch ein gestielter Periostlappen eingeschwenkt werden.
5. Weitere Hilfsmittel zur Vermeidung von Liquorfisteln, über deren Einsatz situationsbedingt entschieden werden sollte, stellen die Verwendung von Fibrinkleber, die Anlage einer Lumbar-drainage, die 7-10 Tage belassen werden sollte, Bettruhe und die Gabe von Acetazolamid (Diamox®) dar.

### Nachbehandlung/Nachkontrollen bei benignen nicht-neoplastischen Schädelbasisveränderungen

Eine spezifische Nachbehandlung bei benignen nicht-neoplastischen Schädelbasisveränderungen ist nicht indiziert. Wenige Monate nach der Biopsie/Resektion sollte über ein Dünnschicht-CT der Schädelbasis im Knochenfenster ein Ausgangsbefund erstellt werden. Zur sicheren Beurteilung des individuellen biologischen „Wachstumsverhaltens“ der jeweiligen Veränderung sollte diese Untersuchung im Abstand von 1-2 Jahren wiederholt werden. Ansonsten erscheint eine Wiedervorstellung bei der Entwicklung von entsprechenden klinischen Symptomen für ausreichend. Bei einem gesicherten Progreß erscheint die erneute dekomprimierende Resektion des Prozesses Therapie der ersten Wahl.

### Nachbehandlung/Nachkontrollen bei benignen Schädelbasistumoren

Sowohl nach der vollständigen als auch nach einer subtotalen Resektion benignen Schädelbasistumoren erscheint zunächst die bloße neuroradiologische Nachkontrolle, aber keine sofortige spe-

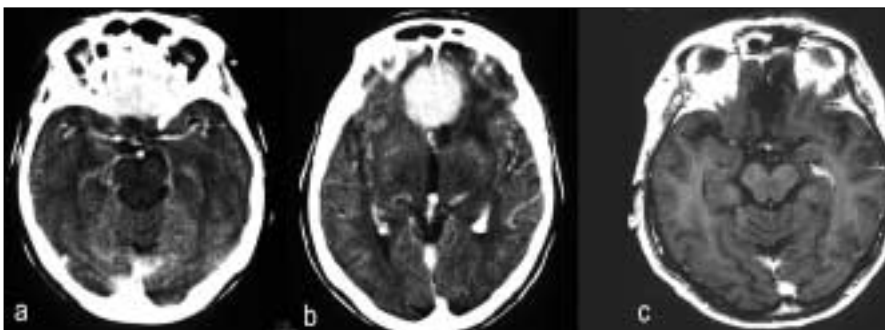

Abb. 2: Prä- (a, b) und postoperative (c) CT- bzw. MRT-Aufnahmen mit Kontrastmittel einer 67jährigen Patientin zeigen ein typisches Meningeom, das breit aus der Riechrinne entspringt. Leitsymptome, die zur Diagnosestellung führten, stellten eine Anosmie und ein hirnrorganisches Psychosyndrom dar. Der Tumor wurde über einen transbasalen Zugang vollständig entfernt. Durch eine regelmäßige Tumorverkleinerung konnte eine Traumatisierung des umgebenden Gehirns vermieden werden.

zifische Nachbehandlung indiziert. Das Ziel dieser neuroradiologischen Kontrolluntersuchungen, die zunächst in einjährigen Abständen erfolgen sollten, ist es, das individuelle biologische „Wachstums- bzw. Rezidivierungsverhalten“ des jeweiligen Tumors beurteilen zu können. Als Bildgebungsmethode (CT oder MRT) ist jeweils die Technik zu benutzen, mit der sich der Tumor besser darstellen läßt. Nach spätestens 5 Jahren der neuroradiologischen Nachkontrolle sollte die individuelle Biologie des jeweiligen Prozesses ausreichend beurteilbar sein, um weitere neuroradiologische Nachkontrollen in größeren Abständen bzw. nicht mehr stattfinden lassen zu können. Bei Tumorrezidiven ist in der Regel die neuerliche operative Tumorsektion die Therapie der ersten Wahl. Bei Progressen von Tumorresten, die schon bei der Erstoperation als nicht resektabel erschienen, sind neben einer Reoperation auch der Einsatz von strahlentherapeutischen Behandlungsmethoden zu überlegen. Bei einer entsprechend geringen Ausdehnung des Tumorrestes erscheinen hierbei vor allem die Gamma knife- und LINAC-Bestrahlung eine wachsende Bedeutung zu erlangen.

## Diskussion

Dank der fortschreitenden Entwicklung der diagnostischen und therapeutischen Möglichkeiten, die vor allem auch neue und verbesserte Instrumente mit sich brachten (Hochgeschwindigkeits-Bohrsysteme, Neuronavigation), bedeuten neurochirurgische Eingriffe mit dem Ziel, nicht-neoplastische Veränderungen oder Tumoren der Schädelbasis zu entfernen, für den Patienten kein unkalkulierbares Sicherheitsrisiko mehr. Darüber hinaus zeichnet sich ein Trend weg von sehr aggressiven aufwendigen Schädelbasiszugängen hin zu miniaturisierten, weniger traumatisierenden Wegen ab (4).

Themen der kontroversen Diskussion stellen vor allem der Zeitpunkt und das Ausmaß der Resektion von Tumoren mit Morbiditäts-trächtiger Lokalisation (Sinus cavernosus) und der Stellenwert der Strahlentherapie in der Behandlung von gutartigen Schädelbasistumoren dar. Während von Mitte der 80er bis Mitte der 90er Jahre des 20. Jahrhunderts benigne Tumoren des Sinus cavernosus primär operativ und mit hohem Radikalitätsanspruch angegangen wurden (6, 7, 9, 14), scheint sich in den letzten Jahren ein eher defensiveres und abwartenderes Verhalten gegenüber diesen Tumoren durchzusetzen. Diese Veränderung der Behandlungsstrategie wird auch durch die Einführung fokussierter Bestrahlungsmethoden wie das Gamma knife (10, 12) und der Linearbeschleuniger (LINAC) (3) unterstützt. Die Therapiemöglichkeiten scheinen eine immer wichtigere Bedeutung in der Behandlung von im Sinus cavernosus oder auch an anderen diffizilen Lokalisationen gelegenen gutartigen Schädelbasistumoren (1) zu gewinnen. Die jüngst publizierten Ergebnisse, die eine extrem niedrige Morbidität und einen hohen Prozentsatz einer 5-Jahres-Tumorkontrolle beschreiben, lassen diese Bestrahlungsformen für die Zukunft zu einer wichtigen Ergänzung der Operation bzw. bei kleineren Tumoren gar zu einer Alternative zur Operation werden (1, 3, 10, 12). Sollten weitere Studien diese Ergebnisse bestätigen und auch die Langzeitergebnisse keine unerwarteten spät auftretenden Nebenwirkungen zeigen, mag der neurochirurgischen Operation in der Zukunft mehr und mehr die ausschließliche Bedeutung der Histologie-Gewinnung und Verkleinerung des Prozesses bis zu einem Durchmesser, der ihn einer fokussierten Bestrahlung zugänglich macht (derzeit ca. 30 mm), zukommen.

## Literatur

- (1) AICHHOLZER, M., BERTALANFFY, A., DIETRICH, W., ROESSLER, K., PFISTERER, W., UNGERSBOECK, K., HEIMBERGER, K., KITZ, K.: Gamma knife radiosurgery of skull base meningiomas. *Acta Neurochir. (Wien)* 142, 647-653 (2000)
- (2) BURGER, P.C., SCHEITHAUER, B.W., VOGEL, F.S.: *Surgical Pathology of the Nervous System and its Coverings*, 3<sup>rd</sup> edition, Churchill Livingstone, New York (1991)
- (3) CHANG, S.D., ADLER JR., J.R., MARTIN, D.P.: LINAC radiosurgery for cavernous sinus meningiomas. *Stereotact. Funct. Neurosurg.* 71, 43-50 (1998)
- (4) CRISTANTE, L., PUCHNER, M.J.A.: A keyhole middle fossa approach to large cholesterol granulomas of the petrous apex. *Surg. Neurol.* 53, 64-71 (2000)
- (5) DAY, J.D., KOOS, W.T., MATULA, C., LANG, J.: *Color Atlas of Microsurgical Approaches*, Thieme, Stuttgart (1997)

- (6) DE JESÚS, O., SEKHAH, L.N., PARIKH, H.K., WRIGHT, D.C., WAGNER, D.P.: Long-term follow-up of patients with meningiomas involving the cavernous sinus: recurrence, progression and quality of life. *Neurosurgery* 39, 915-920 (1996)
- (7) DE MONTE, F., SMITH, H.K., AL-MEFTY, O.: Outcome of aggressive removal of cavernous sinus meningiomas. *J. Neurosurg.* 81, 245-251 (1994)
- (8) KLEIHUES, P., BURGER, P.C., SCHEITHAUER, B.W.: The new WHO classification of brain tumours. *Brain Pathol.* 3, 255-268 (1993)
- (9) KNOSP, E., PERNECZY, A., KOOS, W.T., FRIES, G., MATULA, C.: Meningiomas of the space of the cavernous sinus. *Neurosurgery* 38, 434-444 (1996)
- (10) LISCAK, R., SIMONOVA, G., VYMAZAL, J., JANOUSKOVA, L., VLADYKA, V.: Gamma knife radiosurgery of meningiomas in the cavernous sinus region. *Acta Neurochir. (Wien)* 141, 473-480 (1999)
- (11) NEUMAIER-PROBST, E., GRZYSKA, U., WESTPHAL, M., ZEUMER, H.: Preoperative embolization of intracranial meningiomas with a fibrin glue preparation. *Am. J. Neuroradiol.* 20, 1695-1702 (1999)
- (12) ROCHE, P.H., REGIS, J., DUFOUR, H., FOURNIER, H.D., DELSANTI, C., PELLET, W., GRISOLI, F., PERAGUT, J.C.: Gamma knife radiosurgery in the management of cavernous sinus meningiomas. *J. Neurosurg.* 93 (Suppl. 3), 68-73 (2000)
- (13) SEKHAH, L.N., DE OLIVEIRA, E.: *Cranial Microsurgery: Approaches and Techniques*. Thieme, Stuttgart (1999)
- (14) SEPEHRNIA, A., SAMIL, M., TATAGIBA, M.: Management of intracavernous tumours: an 11-year experience. *Acta Neurochir. (Wien) Suppl.* 53, 122-126 (1991)
- (15) SURE, U., ALBERTI, O., PETERMEYER, M., BECKER, R., BERTALANFFY, H.: Advanced image-guided skull base surgery. *Surg. Neurol.* 53, 563-572 (2000)

## Korrespondenzanschrift:

*Dr. med. Maximilian J. A. Puchner*  
*Neurochirurgische Klinik*  
*Gilead Krankenanstalten gGmbH*  
*Burgsteig 4, 33617 Bielefeld*  
*Tel.: + 49 - 521 - 144 20 44*  
*Fax: + 49 - 521 - 144 51 86*  
*E-Mail:*  
*PuchnerM@neurochirurgie.gilead.de*



# Bioresorbierbare Materialien zur subchondralen Verankerung von gezüchtetem Knorpelgewebe

M.B. MENSING<sup>1,3)</sup> · M. SITTINGER<sup>3)</sup> · U. GROSS<sup>2)</sup> · G. BERGER<sup>4)</sup> · R. RAHMANZADEH<sup>1)</sup> · C. MÜLLER-MAI<sup>1)</sup>

<sup>1)</sup> Labor für Biomaterialforschung, Klinik und Poliklinik für Unfallchirurgie und

<sup>2)</sup> Institut für Pathologie, Universitätsklinikum Benjamin Franklin, FU-Berlin

<sup>3)</sup> Interdisziplinäre AG für Tissue Engineering, Charité, HU-Berlin

<sup>4)</sup> Bundesanstalt für Materialforschung und -prüfung, Berlin

## Problemstellung

Die autologe Knorpelzelltransplantation bestimmt zunehmend den klinischen Alltag (SCHNEIDER et al., 1999). Nach Isolation und Vervielfältigung von Chondrozyten werden diese als Zellsuspension unter einen aufgenähten Periostlappen in den Knorpeldefekt gespritzt (BRITTBERG et al., 1994). Zur Behandlung solcher Defekte sind Biomaterialträger entwickelt worden, mit denen gezüchtetes Knorpelgewebe subchondral verankert werden kann (KREKLAU et al., 1999). Eine Verankerung im subchondralen Knochen erfordert ein knochenbindendes Biomaterial, das im Idealfall umbaubar ist und kontinuierlich durch körpereigenen Knochen ersetzt wird. Mikrokristallines Hydroxylapatit ist ein Beispiel für solche Materialien (MÜLLER-MAI et al., 1995). In letzter Zeit wurden unterschiedliche injizierbare Zemente mit ähnlichen Eigenschaften entwickelt.

In dieser Studie wurden folgende Trägermaterialien, die für die Herstellung osteochondraler Implantate in Frage kommen, untersucht: Zwei Kalziumkarbonate, Kalziumsulfat-Trikalziumphosphat (TCP) (80:20) und zwei Kalziumphosphat-Zemente.

## Material und Methoden

Chondrozyten wurden mit Hilfe eines Enzymcocktails in Spinnerflaschen über 12-18h aus zerkleinertem Gelenkknorpel von Rindern isoliert und anschließend in Monolayer-Kultur vervielfältigt. Für die dreidimensionale Aussaat der Zellen wurden Polymer-Vliese aus Polyglykolid-Polylaktid (PGA-PLLA 90:10) mit einer Fibrinogen-Zell-Suspension beimpft (SITTINGER et al., 1996) und anschließend auf den festen Kalziumkarbonaten (1. Aragonit, porös, natürlich; 2. Kalzit, solide, synthetisch)

mit Thrombin fixiert und umkapselt. Beim Kalziumsulfat-TCP (80:20) und den Kalziumphosphatzementen (Biobon®, Norian SRS®) wurden die noch unbeimpften Vliese beim Abbinden auf diesen Trägermaterialien befestigt und erst dann mit Zellen versehen. Alle hergestellten biphasischen Transplantate wurden anschließend in Perfusionskammern (MINUTH et al., 1992) (1 ml/h HAM's F12) kultiviert. Nach Kultivierungszeiten von bis zu 70 Tagen wurde eine histologische Auswertung durchgeführt. Neben der Aufarbeitung für die Elektronenmikroskopie wurden Sägeschnitte nach Giemsa, Alzian/PAS und von Kossa/Paragon gefärbt und ausgewertet.

## Ergebnisse

Durch seine poröse Struktur hatte das Biocoral® einen Vorteil gegenüber dem soliden Kalzit mit seiner glatten Oberfläche: Die Zellsuspension penetrierte in das poröse Material, was in einer Vergrößerung der Berührungsfläche im Interface resultierte. Bei den abbindenden Materialien konnte eine eindeutige Inkorporation von Polymerfasern in die oberen Schichten der Träger nachgewiesen werden (Abb. 1). Allerdings erweichte der Kalziumsulfat-TCP Träger nach wenigen Tagen in Perfusionskultur. Eine Spaltbildung im Bereich des Interfaces bei einem der Kalziumphosphatzemente (Biobon®) führte ebenfalls zur Insuffizienz einiger Implantate. Auf

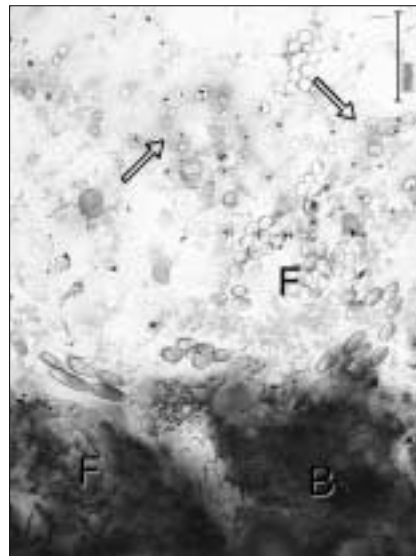


Abb. 1: Kalziumphosphatzement (Biobon®) (B), PGA-PLLA-Polymervliesfasern (F), chondrozytäre Zellen (C). Die Zellen produzieren metachromatisch anfärbbare Matrix (→) nach 21d Perfusionskultur. Sägeschnitt. Giemsa. (Balken 100 µm).

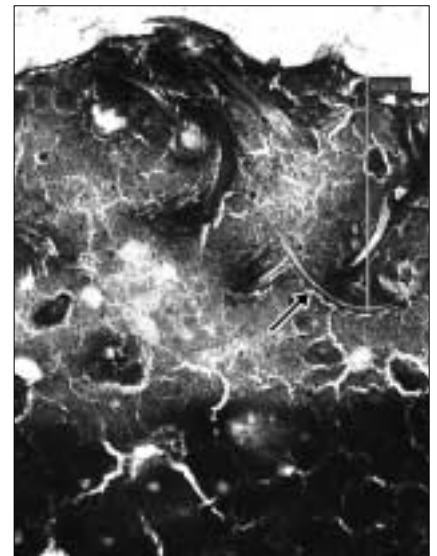


Abb. 2: Kalziumphosphatzement (Norian SRS®), PGA-PLLA-Polymervliesfasern sind im Trägermaterial verankert (→). Nach 14d Perfusionskultur. Sägeschnitt. Alcian/PAS. (Verankerungstiefe 670 µm).

allen Trägermaterialien waren chondrozytär redifferenzierte, vitale Zellen größtenteils gleichmäßig im Vlies verteilt und von metachromatisch anfärbbarer Matrix (Proteoglykane, Kollagene) umgeben (Abb. 2). Diese Makromoleküle werden durch die Fixierung in Fibrin an ihrem Platz gehalten (HAISCH et al., 1996), so daß eine der Kulturzeit entsprechend zunehmende metachromatische Anfärbbarkeit der Matrix zu beobachten war. Die Matrixsynthese schien unabhängig von der Art des subchondralen Biomaterialträgers zu sein. Im Interface (Polymer-Vlies / Biomaterialträger) adhären lokal gelegene Zellen an den verschiedenen Trägermaterialoberflächen.

#### Schlußfolgerung

Die *in vitro* Kultivierung von biphasischen osteochondralen Implantaten könnte zukünftig einen entscheidenden Fortschritt in der Verankerung bzw. der Fixierung von gezüchtetem autologen Knorpelgewebe in Gelenkdefekten dar-

stellen. *In vivo* Untersuchungen der gezüchteten biphasischen osteochondralen Implantate werden zeigen, ob eine klinische Anwendung möglich ist.

*Diese Studie wurde durch die SONNENFELD-STIFTUNG, Berlin, und die Deutsche Forschungsgemeinschaft (DFG Bu 445/5-1) gefördert.*

#### Literatur

- (1) BRITTBERG, M., LINDAHL, A., NILSSON, A., OHLSSON, C., ISAKSSON, O., PETERSON, L.: Treatment of deep cartilage defects in the knee with autologous chondrocyte transplantation. *N. Engl. J. Med.* 331, 889-895 (1994)
- (2) HAISCH, A., SCHULTZ, O., PERKA, C., JAHNKE, V., BURMESTER, G.R., SITTINGER, M.: Tissue engineering of human cartilage tissue for reconstructive surgery using biocompatible resorbable fibrin gel and polymer carriers. *HNO* 44, 624-629 (1996)
- (3) KREKLAU, B., SITTINGER, M., MENSING, M.B., VOIGT, C., BERGER, G., BURMESTER, G.R., RAHMANZADEH, R., GROSS, U.: Tissue engineering of biphasic joint cartilage transplants. *Biomaterials* 20, 1743-1749 (1999)

- (4) MINUTH, W.W., STOCKL, G., KLOTH, S., DERMIETZEL, R.: Construction of an apparatus for perfusion cell cultures which enables *in vitro* experiments under organotypic conditions. *Eur. J. Cell Biol.* 57, 132-137 (1992)
- (5) MÜLLER-MAI, C.M., STUPP, S.I., VOIGT, C., GROSS, U.: Nanoapatite and organoapatite implants in bone: histology and ultrastructure of the interface. *J. Biomed. Mater. Res.* 29, 9-18 (1995)
- (6) SCHNEIDER, U., BREUSCH, S.J., VON DER MARK, K.: Current status of autologous chondrocyte transplantation. *Z. Orthop.* 137, 386-392 (1999)
- (7) SITTINGER, M., REITZEL, D., DAUNER, M., HIERLEMANN, H., HAMMER, C., KASTENBAUER, E., PLANCK, H., BURMESTER, G.R., BUJIA, J.: Resorbable polyesters in cartilage engineering: affinity and biocompatibility of polymer fiber structures to chondrocytes. *J. Biomed. Mater. Res.* 33, 57-63 (1996)

#### Korrespondenzanschrift:

Markus B. Mensing  
 Universitätsklinikum Benjamin Franklin  
 Labor für Biomaterialforschung,  
 Klinik und Poliklinik für Unfallchirurgie  
 Hindenburgdamm 30, 12200 Berlin

## Behandlung des Rhinophyms einschließlich dessen Komplikationen

J. FLISEK · A. WEBER · F. BOOTZ

Klinik für Hals-Nasen-Ohrenheilkunde und plastische Operationen der Universität Leipzig

#### Zusammenfassung

Bezüglich des Rhinophyms gibt es verschiedene Behandlungsmöglichkeiten, die von der kompletten Abtragung und anschließenden plastischen Deckung bis zur Teilexzision mit Hilfe verschiedener OP-Techniken reichen. Bei 19 Patienten hat sich die Methode der Dekortikation mit dem Skalpell und anschließende Glättung mit der Rasierklinge bewährt. Diese OP-Methode ist komplikationsarm, in Lokalanästhesie durchführbar und zeigt gute kosmetische Ergebnisse.

#### Einleitung

Das Rhinophym entsteht meist auf dem Boden einer Rosazea. Die Ätiologie dieser entzündlichen Dermatose der Gesichtshaut ist weitgehend unbekannt, eine Verschlimmerung wird oft durch

vasoaktive Substanzen (heiße Getränke, Tee, Kaffee, Alkohol) hervorgerufen. Klinisch zeigt sich zentrofazial ein livides Erythem mit Teleangiektasien, Papeln und Papulopusteln. Es kommt zur Talgdrüsenhyperplasie und somit Hautverdickung, die im Bereich der Nase groteske Formen annehmen kann (6, 7).

#### Methoden

Im Frühstadium der Rosazea können Tetracycline zum Einsatz kommen, das Rhinophym dagegen kann nur chirurgisch behandelt werden: zum einen kann es komplett abgetragen werden, der Defekt wird mit Spalthaut, Vollhaut oder einer lokalen Lappenplastik rekonstruiert (2).

Die andere Behandlungsmöglichkeit besteht in der Teilexzision, die mit Skal-

pell, Elektroschlinge, Laser, durch Dermabrasio mit Schleifzylinder oder Rasierklinge oder kryochirurgisch durchgeführt werden kann (1, 3-5).

Wir favorisieren die Methode der Abtragung des Rhinophyms mit dem Skalpell und die anschließende Glättung der noch verbliebenen Unebenheiten mit der Rasierklinge; hierfür verwenden wir Einmalrasierer. Die Wundflächen werden mit steriler Gaze abgedeckt.

Die Reepithelisierung erfolgt von den Hauträndern aus.

Bei allen Methoden ist darauf zu achten, daß die Subkutis nicht verletzt wird, um eine Narbenbildung zu vermeiden.

In den letzten vier Jahren wurden mit o.g. Methode 19 Patienten behandelt, zwei weitere wurden aufgrund von Substanzdefekten im Bereich der Nasen-

flügel und des Nasenrückens nach Abtragung des Rhinophyms mit der Elektroschlinge *alieno loco* mittels lokaler Lappenplastik und Conchaknorpel rekonstruiert.

**Falldarstellung**

Bei einem 58jährigen Patienten mit dem ausgeprägten Befund (Abb. 1a, b) ist intraoperativ die Situation unmittelbar

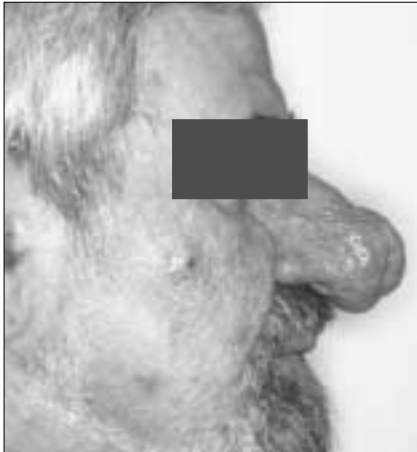

Abb. 1a



Abb. 2a

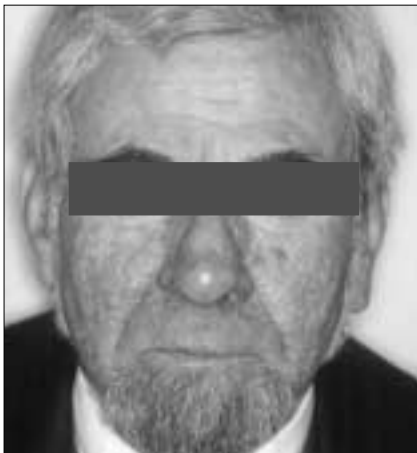

Abb. 3a

nach Abtragung der hyperplastischen Hautanteile mit dem Skalpell und nach Glätten mit der Rasierklinge zu sehen (Abb. 2a, b).

Eine Woche nach der Operation sind noch Fibrinbeläge sichtbar, vier Wochen später lediglich noch eine Hautrötung (Abb. 3a, b).

Nach Abtragung mit der Elektroschlinge kam es bei einem 78jährigen Patienten

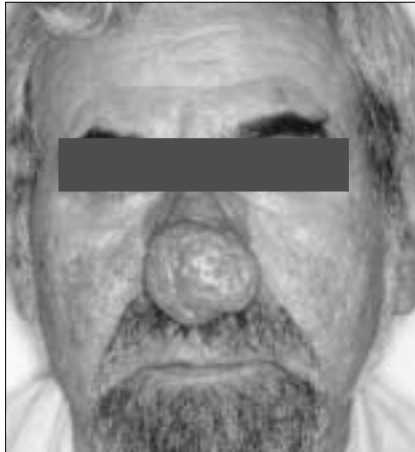


Abb. 1b

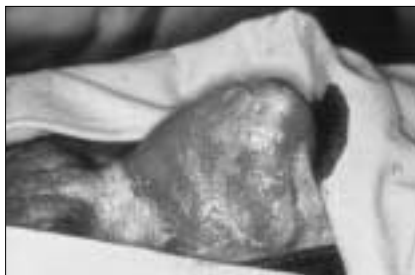

Abb. 2b

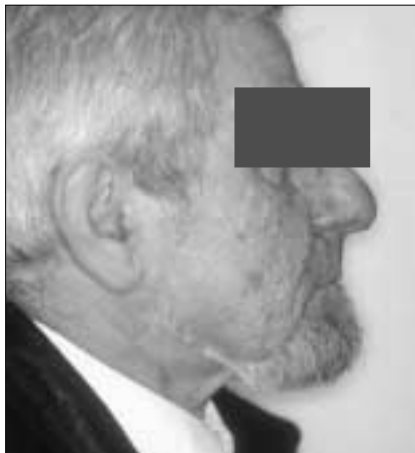

Abb. 3b

zu einem Substanzdefekt im Bereich der gesamten Nase; durch Narbenzug wurden die Flügelknorpel nach außen evertiert, so daß die Nasenöffnungen fast vollständig verlegt wurden (Abb. 4a, b).

Zur Rekonstruktion des Weichteilmantels der Nase wurden nach Lösen der Narben zwei Nasolabiallappen verwendet, die Nasenflügel kamen in ihre ursprüngliche Position und die Nasenatmung war somit wieder gewährleistet.

Das postoperative Ergebnis nach Ausdünnen der Nasolabiallappen ist in den Abbildungen 5a und b zu sehen. Bei einer weiteren Patientin, 74 Jahre, kam es ebenfalls nach Abtragung mit der Elektroschlinge durch Narbenzug im Bereich des Nasenrückens zu einer Sattelbildung, die mit Hilfe von Conchaknorpel aufgefüttert wurde (ohne Abbildung).

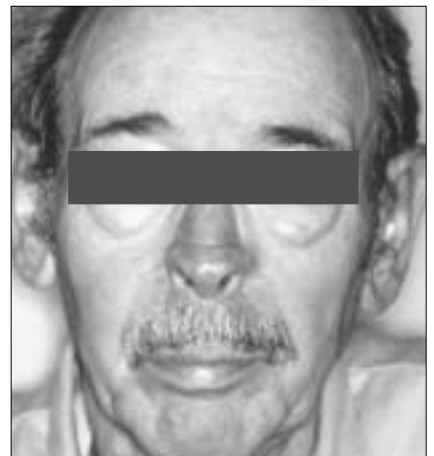


Abb. 4a

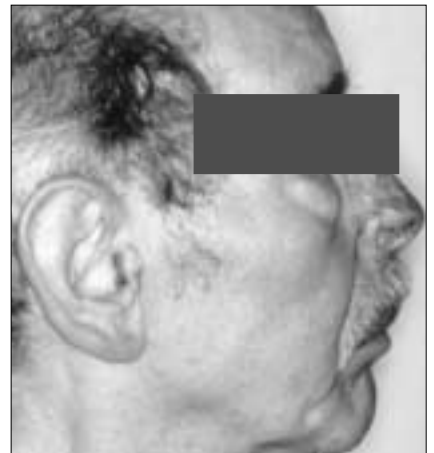

Abb. 4b

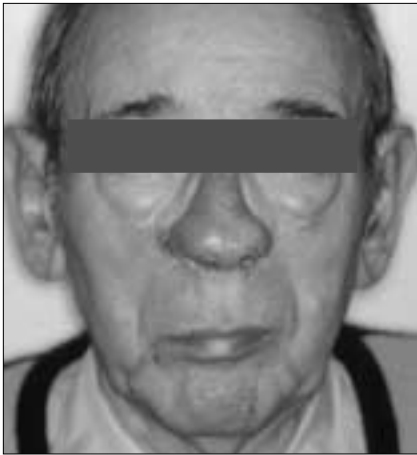

Abb. 5a

### Diskussion

Zusammengefaßt ist die Dekortikation mit Skalpell und anschließende Glättung mit der Rasierklinge eine komplikationsarme Methode. Der Eingriff konnte in allen Fällen in Lokalanästhesie durchgeführt werden. Die kosmetischen Ergebnisse sind gut, lediglich bei einem Patienten kam es zu einer geringen Narbenbildung.

Von Vorteil gegenüber der Behandlung mit dem Laser (4) ist die deutlich kürzere Operationszeit zu sehen; im Vergleich

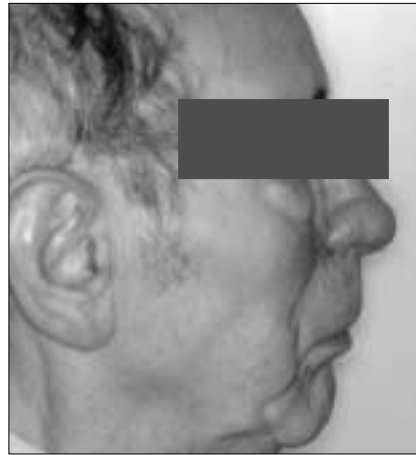

Abb. 5b

zur Abtragung mit der Elektroschlinge (1) ist die Gefahr der Verletzung der Subkutis wesentlich geringer, denn die Tiefenwirkung der Hitze wird oft unterschätzt.

Die komplette Abtragung des Rhinophyms sollte nur in Ausnahmefällen stattfinden; während Spalt- oder Vollhauttransplantate eine andere Textur und Farbe haben und sich somit deutlich von der Umgebung abheben, verursachen lokale Lappenplastiken zusätzliche Narben (2).

### Literatur

- (1) CLARK, D.P., HANKE, C.W.: Electrosurgical treatment of rhinophyma. *J. Am. Acad. Dermatol.* 22, 831 (1990)
- (2) JOSEPH, J.: Nasenplastik und sonstige Gesichtsplastik nebst Mammoplastik. Kabitzsch, Leipzig (1931)
- (3) JUNG, H.: Das Rhinophym und seine rhinoplastische Behandlung. *TW Kopf-Hals* 2-35 (1992)
- (4) SEDLMAIER, B., FUHRER, A., JOVANOVIC, S.: Neue Behandlungsmöglichkeiten von Hautveränderungen mit dem CO<sub>2</sub> Laser in der Kopf-Halschirurgie. *HNO* 45, 625-629 (1997)
- (5) SERCER, A., MÜNDNICH, K.: Plastische Operationen an Kopf und Hals. Thieme, Stuttgart (1962)
- (6) WIEMER, R.: Rhinophyma. *Clin. Plast. Surg.* 14, 357-365 (1987)
- (7) WILKIN, K.J.: Rosacea. *Int. J. Dermatol.* 22, 393-400 (1983)

### Korrespondenzanschrift:

Dr. med. Jovanka Flisek  
Klinik für Hals-Nasen-Ohrenheilkunde  
und plastische Operationen  
der Universität Leipzig  
Liebigstraße 18a, 04103 Leipzig

## Biomechanische Wertigkeit von Einschraubversuchen bei Hüftpfannen

J. KLANKE<sup>1)</sup> · G. HÖRMANSDÖRFER<sup>2)</sup> · K. WESTERMANN<sup>1)</sup>

<sup>1)</sup> Klinikum Hannover, Krankenhaus Nordstadt, Abteilung für Unfall-, Hand- u. Wiederherstellungschirurgie

<sup>2)</sup> Freier Erfinder, Kastanieneck 6A, 31303 Burgdorf-Beinhorn

### 1. Einleitung

Das Problem der aseptischen Lockerung von Hüftschraubpfannen ist bis heute nicht gelöst. Neben der Operationstechnik und den Materialeigenschaften der verwendeten Implantate ist die Biomechanik im Prothesen-Knochen-Interface ein wesentlicher Einflußfaktor auf die dauerhafte Osteointegration von Hüftschraubpfannen. Die Biomechanik wird durch die spezielle Konstruktion von Prothesenoberfläche und Prothesengewinde bestimmt. In der Literatur werden

die biomechanischen Voraussetzungen für eine dauerhafte Pfannenintegration übereinstimmend in einer hohen Primärfestigkeit, einer minimalen Beweglichkeit im Prothesen-Knochen-Interface, einem formschlüssigen Kontakt zwischen Prothese und Acetabulum mit minimalen Mikrobewegungen und einer Implantation unter Vorspannung gesehen (FRIEDBOLD 1984, GEBAUER 1989, HARRIS 1983, PERREN 1983, PILLIAR 1986, PITTO 1997, SCHWARTZ 1993, TURNER 1990, UNGETHÜM 1991, WIRTZ 1998).

Die bislang publizierten Testverfahren für Schraubpfannen in Form von Ein- oder Ausdrehversuchen, Ausreiß- oder Auskippsversuchen oder morphometrischen Studien sind eine umfassende und differenzierte Beurteilung der Biomechanik zwischen implantierten Schraubpfannen und Acetabulum ungeeignet. Wir haben ein neues Testverfahren entwickelt, mit dem charakteristische biomechanische Kenngrößen für jede beliebige Schraubpfanne ermittelt werden können. Diese biomechanischen Kenn-

größen wurden anhand der bekannten biomechanischen Voraussetzungen für eine dauerhafte Pfannenintegration definiert. Sie korrelieren daher mit hoher Wahrscheinlichkeit mit den Standzeiten der implantierten Schraubpfannen.

**2. Material und Methode**

23 unterschiedliche handelsübliche Schraubpfannen einschließlich einer aus der Arbeitsgruppe neuentwickelten und hinsichtlich der biomechanischen Kenngrößen optimierten Schraubpfanne HÖRMANSDÖRFER Eurocup wurden untersucht. Zur Herstellung eines Rezipienten für die Einschraubversuche wurde industriell vorgefertigter Hartschaum aus Polymethacrylimid <sup>1)</sup> (PMI) der Nenndichte 110 kg/m<sup>3</sup> verwendet. Dieser Hartschaum war aus Vorversuchen als besonders geeignet bekannt (KLANKE 1999). Aus dem Hartschaum wurden Blöcke mit einer Kantenlänge von 80 x 80 x 40 mm erstellt. Von jedem Block wurde die Volumendichte exakt bestimmt. Aus den Blöcken wurde für jede Schraubpfanne mittels einer CNC-Drehmaschine eine Kavität entsprechend der Herstellervorgaben für die durchzuführende Vorraffung zentrisch herausgedreht. Die Blöcke wurden mit Ausnahme der Implantationsseite bündig von Aluminiumplatten umschlossen und in einen Schraubstock eingespannt. Verschiedene Schraubpfannen wurden mit einer axialen Last von 50 Newton unter Verwendung von Drehmomentschlüsseln bis über das Auftreten eindeutiger Zerstörungszeichen hinaus eingeschraubt. Der Kontakt des Pfannenmantels mit der Kavität, der so genannte Aufsetzpunkt, wurde optisch mittels eines Haarlineales und an der Zirkumferenz des Domloches mit einer Fühlerlehre bestimmt. Die in Winkelschritten von etwa 22,5 Grad abgelesenen Drehmomentwerte wurden anhand des Verhältnisses von berechneter Volumendichte des Einzelblockes zur Nenndichte des Materiales korrigiert und grafisch gegen den Einschraubwinkel aufgetragen. Die x-Achse wurde jeweils so verschoben, daß dem Aufsetzpunkt der Winkel 0 Grad zugeordnet wurde (Abb. 1).

<sup>1)</sup> Röhm Rohacell 110 IG, über Gaugler und Lutz oHG, Habsburger Straße 12, 73432 Aalen-Ebnat

**3. Ergebnisse**

**3.1 Biomechanische Kenngrößen**

Für jede der getesteten Schraubpfannen ließ sich eine charakteristische Drehmomentkurve erstellen und daraus die folgenden biomechanischen Kenngrößen bestimmen (s. Legende Abb. 1).

Die Taktilianz wurde sowohl grafisch als auch mathematisch ermittelt. Im ersten Fall wurden Tangenten im Bereich von bis zu etwa einem Winkelschritt (22,5 Grad) vor und hinter dem Aufsetzpunkt an die geglättete Kurve gelegt und deren Steigung bestimmt. Im zweiten Fall wurde die Steigung aus den Drehmomentwerten im gleichen Kurvenbereich direkt berechnet. Bei Abweichungen der beiden Werte wurde als Kenngröße der Mittelwert aus beiden herangezogen.

**3.2 Einschraubergebnisse**

**unterschiedlicher Schraubpfannen**

Die aus den Einschraubversuchen der einzelnen Schraubpfannen erzielten Ergebnisse hinsichtlich der biomechanischen Kenngrößen Eindrehmoment, Überdrehmoment, Überdrehreserve und Taktilianz sind in den Abbildungen 2 bis

4 dargestellt. Es fand sich eine Streuung der Eindrehmomente von 19,2 Nm bis 75,6 Nm (Abb. 2). Die Überdrehmomente variierten von 83,9 Nm bis 19,4 Nm. Bei den errechneten Überdrehreserven (Abb. 3) erreichte der HÖRMANSDÖRFER Eurocup mit 202,3% als einzige der getesteten Pfannen einen herausragenden Wert. 2 weitere Pfannen erzielten maximale Überdrehreserven von knapp 50% (KERAMED Rotacup 2, AAP Biosphere). Alle anderen Schraubpfannen besaßen Überdrehreserven kleiner 40%, 9 Schraubpfannen Werte unter 10% und 8 Pfannen Werte unter 3%. Die Taktilianz lag bei 20 der 23 getesteten Schraubpfannen bei Werten kleiner 1,5. 13 Schraubpfannen wiesen keine meßbare positive Taktilianz auf. 11 Pfannen zeigten eine negative Taktilianz, also eine Abnahme der Kurvensteigung am Aufsetzpunkt. Allein die GEOTRON Geosphere, die AAP Biosphere und der HÖRMANSDÖRFER Eurocup zeigten eine deutlich positive Taktilianz, wobei der HÖRMANSDÖRFER Eurocup mit 10,1 die mit Abstand höchste Taktilianz aufwies.

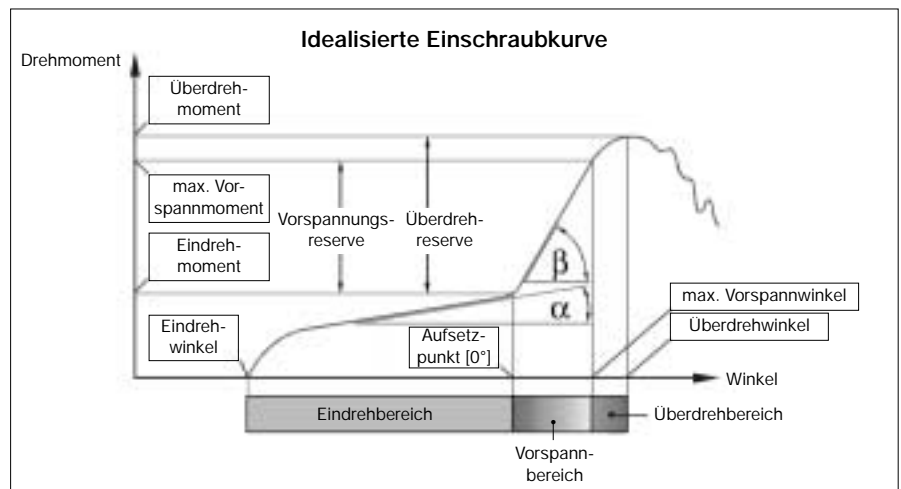


Abb. 1: Idealisierte Einschraubkurve.

- 1. Eindrehmoment = Drehmoment am Aufsetzpunkt
- 2. Überdrehmoment = höchstes Drehmoment jenseits des Aufsetzpunktes
- 3. Überdrehreserve = Differenz von Überdrehmoment zu Eindrehmoment als Prozentwert zum Eindrehmoment

$$\dot{U}DR = \frac{(\dot{U}DM - EDM) \cdot 100}{EDM}$$

- 4. Taktilianz = Maßeinheit für die Steigungsänderung am Aufsetzpunkt gemäß der Formel:

$$T = \frac{\tan\beta}{\tan\alpha} - 1$$

## 4. Diskussion

Mit dem vorgestellten Testverfahren wird eine neue Methode beschrieben, mit der das Eindrehverhalten von belie-

bigen Schraubpfannen in einen geeigneten Hartschaumblock bestimmt werden kann. Anhand der ermittelten biomechanischen Kenngrößen Eindrehmoment, Überdrehmoment, Überdrehreserve und Taktilianz gelingt eine differenzierte quantitative Beschreibung des Einschraubprozesses. Bisher bekannte Testverfahren ließen eine Gesamtanalyse der Biomechanik von Schraubpfannen im Prothesen-Knochen-Interface nicht zu. Hierzu gehörten auch Eindrehversuche, bei denen das winkelabhängige Drehmoment während des Einschraubvorganges in verschiedenen Prüfmedien bestimmt wurde (MITTWEG 1988, GEBAUER 1990, WITZEL 1996, PRYMKA 1999). Bei diesen Untersuchungen wurde jedoch der für die Interpretation der Meßwerte entscheidende Aufsetzpunkt nicht bestimmt. Planimetrische Verfahren, bei denen in Schnittpräparaten von in Leichenacetabula implantierten Schraubpfannen die Kontaktflächen zwischen Prothese und Knochen bestimmt werden (SCHIMMEL 1988, EFFENBERGER 2000) oder die Bestimmung von Ausdreh-, Ausreiß- oder Auskippräften an in verschiedenen Prüfkörpern implantierten Pfannen (GEBAUER 1990, PRYMKA 2000) beschreiben ebenso nur einzelne biomechanische Parameter, lassen aber eine Gesamtwertung der Biomechanik im Interface nicht zu. Die Ergebnisse dieser Untersuchungen sind

Überdrehmoment, Überdrehreserve und Taktilianz gelingt eine differenzierte quantitative Beschreibung des Einschraubprozesses. Bisher bekannte Testverfahren ließen eine Gesamtanalyse der Biomechanik von Schraubpfannen im Prothesen-Knochen-Interface nicht zu. Hierzu gehörten auch Eindrehversuche, bei denen das winkelabhängige Drehmoment während des Einschraubvorganges in verschiedenen Prüfmedien bestimmt wurde (MITTWEG 1988, GEBAUER 1990, WITZEL 1996, PRYMKA 1999). Bei diesen Untersuchungen wurde jedoch der für die Interpretation der Meßwerte entscheidende Aufsetzpunkt nicht bestimmt. Planimetrische Verfahren, bei denen in Schnittpräparaten von in Leichenacetabula implantierten Schraubpfannen die Kontaktflächen zwischen Prothese und Knochen bestimmt werden (SCHIMMEL 1988, EFFENBERGER 2000) oder die Bestimmung von Ausdreh-, Ausreiß- oder Auskippräften an in verschiedenen Prüfkörpern implantierten Pfannen (GEBAUER 1990, PRYMKA 2000) beschreiben ebenso nur einzelne biomechanische Parameter, lassen aber eine Gesamtwertung der Biomechanik im Interface nicht zu. Die Ergebnisse dieser Untersuchungen sind

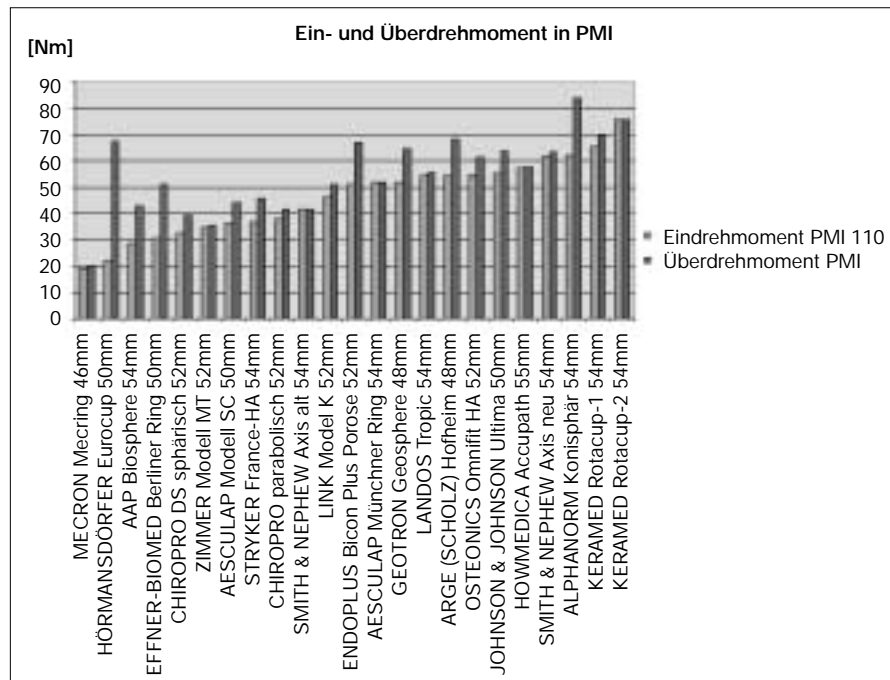


Abb. 2: Eindreh- und Überdrehmomente der getesteten Schraubpfannen in Polymethacrylimid der Nenndichte 110 kg/m<sup>3</sup>.

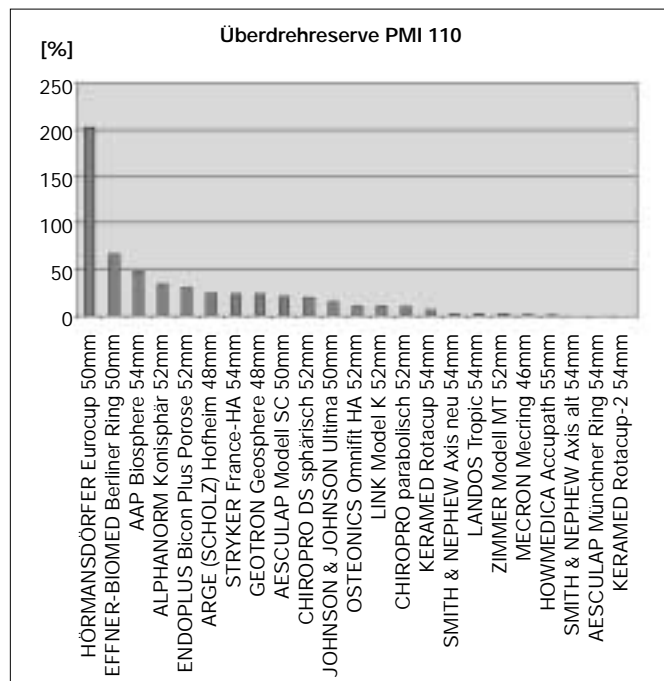


Abb. 3: Überdrehreserven der getesteten Schraubpfannen in Polymethacrylimid der Nenndichte 110 kg/m<sup>3</sup>.

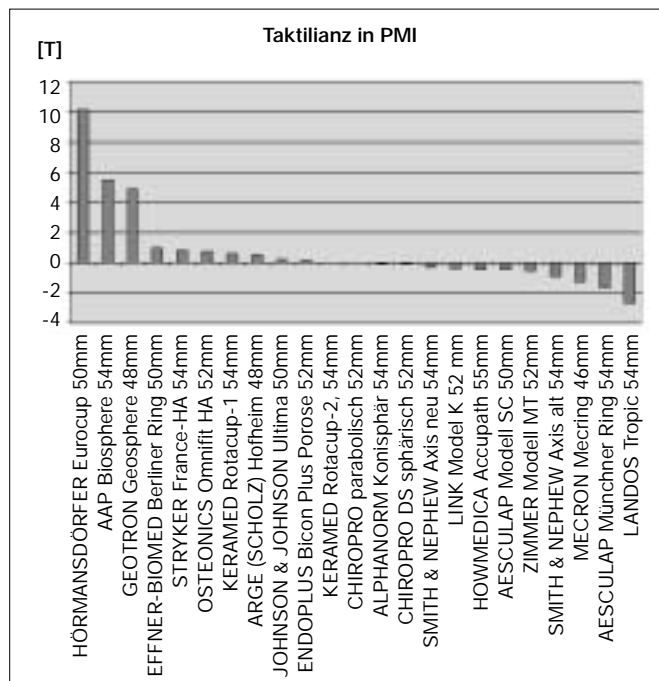


Abb. 4: Taktilianz der getesteten Schraubpfannen in Polymethacrylimid der Nenndichte 110 kg/m<sup>3</sup>.

daher im Hinblick auf die qualitative Beurteilung von Schraubpfannen trügerisch. So kann z.B. eine Pfanne mit überdimensionierten Gewindezähnen aufgrund ihrer guten Verankerung im Acetabulum ein hohes Ausreiß- oder Auskippmoment besitzen. Aufgrund exzessiv hoher Eindrehmomente kann eine solche Pfanne oftmals nicht bis an den für die Osteointegration wichtigen Aufsetzpunkt eingeschraubt werden, so daß sie für die Implantation am Menschen ungeeignet ist.

Erst die Gesamtbewertung der Parameter Eindrehmoment, Überdrehmoment, Überdrehreserve und Taktilianz erlaubt eine differenzierte Aussage über die Biomechanik im Prothesen-Knochen-Interface. Hierbei ist ein möglichst geringes Eindrehmoment erwünscht, um bei der Implantation ein sicheres Erreichen des Aufsetzpunktes auch bei sklerotischem Acetabulum zu ermöglichen. Neben der durch die Dimensionierung des Gewindes bestimmten Menge an abzuspannendem Knochenmaterial hat die Qualität der Gewindekonstruktion einen entscheidenden Einfluß auf die Höhe des Eindrehmomentes. Ferner wird das Eindrehmoment durch die Oberflächenrauigkeit der Prothese beeinflusst. Die Eindrehmomente steigen dabei mit zunehmender Oberflächenrauigkeit an.

Da glattwandige Schraubpfannen von einer vorzeitigen Lockerung bedroht sind (APEL 1989, PUPPARO 1989, BRUIJN 1995, MULDOON 1996, AIGNER 1998), muß die Oberflächenrauigkeit bei der Beurteilung der Ergebnisse mit herangezogen werden. Bei den von uns untersuchten Schraubpfannen handelt es sich bei der AAP *Biosphere*, der HOWMEDICA *Accupath*, der LANDOS *Tropic* und dem MECRON *Mecring* um glattwandige Schraubpfannen. Mit dem MECRON *Mecring* und der AAP *Biosphere* besaßen 2 der glattwandigen Schraubpfannen ein sehr geringes Eindrehmoment. Durch eine Optimierung der Gewindekonstruktion konnte beim sandgestrahlten HÖRMANSDÖRFER *Eurocup* mit 22,3 Nm das zweitgeringste Eindrehmoment aller getesteten Pfannen erzielt werden. Bei Pfannen mit Eindrehmomenten von über 50 Nm in PMI muß bezweifelt werden, ob am Menschen eine Implantation bis an den Aufsetzpunkt aufgrund der extrem ho-

hen Drehmomente gelingen kann, zumal die Eindrehmomente in PMI um 30 bis 50% unter denen im menschlichen Acetabulum liegen (KLANKE 1999).

Die Höhe des Überdrehmomentes ist ein Maß für die Verzahnung des Gewindes im Einschraubkörper. Sie kann durch ein entsprechend groß dimensioniertes Gewinde gesteigert werden, wodurch jedoch auch die Eindrehmomente ansteigen. Pfannen mit groß dimensionierten Gewinden erzeugen bei einer Lockerung einen ausgedehnten und die erforderliche Wechseloperation erschwerenden Substanzdefekt im acetabulären Knochen. Die Gewindedimensionierung ist somit limitiert. Das Überdrehmoment muß aus biomechanischer Sicht immer zusammen mit dem Eindrehmoment betrachtet werden, wobei die Zielvorgabe ein hohes Überdrehmoment bei einem kleinen Eindrehmoment ist. Dieses kommt in der Überdrehreserve zum Ausdruck. Sie ist als Maß für die bei der Pfannenimplantation vorhandene Sicherheit vor einem Überdrehen der Pfanne mit Zerstörungen im Prothesen-Knochen-Interface heranzuziehen. Von den getesteten Pfannen erreichte der HÖRMANSDÖRFER *Eurocup* mit über 200% die mit Abstand höchste Überdrehreserve. Bei dieser Pfanne ist bei einem Weiterdrehen über den Aufsetzpunkt hinaus in einem weiten Bereich nicht mit strukturellen Zerstörungen im Interface zu rechnen, die Ausgangspunkt einer Lockerung aufgrund inkompletter ossärer Integration sein können. Bei Pfannen mit einer Überdrehreserve von unter 10% ist eine optimale Pfannenplatzierung an den Aufsetzpunkt kaum möglich.

Die Taktilianz ist umso höher, je geringer das Eindrehmoment, je höher das Überdrehmoment und je größer die Kongruenz zwischen Kavität und Prothesenmantel ist. Dadurch kommt es am Aufsetzpunkt zu einem gleichzeitigen und vollflächigen Kontakt zwischen Mantelfläche der Prothese und der Kavität und somit zu einem deutlichen Anstieg der Drehmomente. Die höchste Taktilianz konnte bei den getesteten Schraubpfannen von der HÖRMANSDÖRFER *Eurocup* mit einem Wert über 10 erzielt werden. Einzig die AAP *Biosphere* und die GEOTRON *Geosphere* erzielten mit Werten um 5 noch akzeptable

ble Taktilianzen. Alle anderen Pfannen haben Werte unter 1,5. Bei Pfannen mit einer negativen Taktilianz ist davon auszugehen, daß bereits am Aufsetzpunkt Mikrofrakturen im Bereich der knöchernen Gewinderillen zu einer Schwächung des knöchernen Lagers geführt haben. Eine sichere knöcherner Platzierung dieser Pfannen ist fraglich.

Erst durch die Gesamtbewertung aller von uns als biomechanische Kenngrößen aufgestellten Parameter ist eine umfassende Beurteilung der Biomechanik im Prothesen-Knochen-Interface möglich geworden. Unter Berücksichtigung der Oberflächenrauigkeit der Schraubpfannen können sie die Grundlage einer quantitativen biomechanischen Wertigkeitsbeurteilung von jeder beliebigen Schraubpfanne anhand des von uns vorgestellten Testverfahrens sein. Anhand der Korrelation von publizierten Standzeiten mit den biomechanischen Kenngrößen ist für die nächsten Jahre eine Überprüfung der Relevanz dieser biomechanischen Kenngrößen und der biomechanischen Wertigkeit möglich. Besonderes Augenmerk ist dabei auf Langzeitergebnisse von Schraubpfannen zu legen, die wie der HÖRMANSDÖRFER *Eurocup* hinsichtlich der biomechanischen Kenngrößen optimiert wurden.

Mit dem vorgestellten Verfahren steht erstmals ein In-vitro-Testverfahren zur Verfügung, das eine umfassende Beurteilung der Biomechanik im Interface zwischen Schraubpfanne und Acetabulum erlaubt. Anhand der standardisierten biomechanischen Kenngrößen ist eine objektive biomechanische Bewertung jeglicher Schraubpfannen möglich geworden. Das Testverfahren ist ferner geeignet, den Einfluß einzelner Designmerkmale von Prothesengewinde und Prothesenmantel auf die Biomechanik quantitativ darzustellen und erlaubt somit eine präklinische Optimierung von Schraubpfannen. Aufgrund der dargestellten Möglichkeiten halten wir das vorgestellte Verfahren zur standardisierten Bewertung der biomechanischen Eigenschaften von Schraubpfannen für besonders geeignet.

#### Literatur

- (1) AIGNER, C.: 10-Jahresergebnisse mit dem korundgestrahlten Reintitanring nach Zweymüller. *Z. Orthop.* 136, 110-114 (1998)

- (2) APEL, D.M., SMITH, D.G., SCHWARTZ, C.M., PAPROSKY, W.G.: Threaded cup acetabuloplasty. Clin. Orthop. 241, 183-189 (1989)
- (3) BRUUN, J.D., SEELEN, J.L., FEENSTRA, R.M., HANSEN, B.E., BERNOSKI, F.P.: Failure of the Mecring screw-ring acetabular component in total hip arthroplasty. J. Bone Joint Surg., Vol. 77-A, No. 5, May, 760-766 (1995)
- (4) EFFENBERGER, H., BÖHM, G., HUBER, M., LINTNER, F., HOFER, H.: Experimental study of bone-implant contact with a parabolic acetabular component (Hofer-Imhof). Arch. Orthop. Trauma Surg. 120, 160-165 (2000)
- (5) FRIEDBOLD, G.: Die Entwicklung des künstlichen Hüftgelenkersatzes. In: Rahmanzadeh, R., Faensen, M. (Hrsg.): Hüftgelenk-endothetik, aktueller Stand - Perspektiven. Springer, Berlin (1984)
- (6) GEBAUER, D., SCHUG, M.: Die zementlose Hüftgelenkspfanne - Die Implantatkomponente mit gesicherter Langzeitstabilität? Biomed. Technik 35, 15-25 (1989)
- (7) HARRIS, W.H., WHITE, R.E., MCCARTHY, J.C., WALKER, P.S., WEINBERG, E.H.: Bony ingrowth fixation of the acetabular component in canine hip joint arthroplasty. Clin. Orthop. 176, 7-11 (1983)
- (8) KLANKE, J., HÖRMANSDÖRFER, G., WESTERMANN, K.: Quality criterias of threaded cups determined by a new screw-in experimental setup. Poster, 21. Triennial World Congress, SICOT, Sydney (1999)
- (9) MITTWEG, W.: Vergleichende experimentelle Untersuchungen zur Stabilität der Gewindengänge zementfrei implantierbarer Schraubpfannen. Dissertation der MHH, Hannover (1988)
- (10) MULDOON, M.P., PADGETT, D.E., ROTHEN, R., CADY, G.W., MELILLO, A.S.: Failure of a non-porous-coated acetabular component inserted without cement in primary total hip arthroplasty. J. Bone Joint Surg., Vol. 78-A, No. 10, October, 1486-1490 (1996)
- (11) PERREN, S.M.: Induktion der Knochenresorption bei der Prothesenlockerung. In: Morscher, E. (Hrsg.): Die zementlose Fixation von Hüftendoprothesen. Springer-Verlag, Berlin, Heidelberg, New York, Tokio, 38-40 (1983)
- (12) PILLIAR, R.M., LEE, J.M., MANIATOPOULOS, C.: Observations on the effect of movements on bone ingrowth into porous-surfaced implants. Clin. Orthop. Relat. Res. 208, 108-113 (1986)
- (13) PITTO, R.P., BÖHNER, J., HOFMEISTER, V.: Einflußgrößen der Primärstabilität acetabulärer Komponenten. Eine In-vitro-Studie. Biomedizinische Technik Band 42, Heft 12/1997, 363-368 (1997)
- (14) PRYMKA, M., PLÖTZ, G., HASENPFUG, J.: Konstruktionsprinzipien von Schraubpfannen - ein Vergleich. Vortrag auf der 48. Jahrestagung der Vereinigung süddeutscher Orthopäden e.V., 28.4.-1.5.2000 in Baden-Baden
- (15) PUPPARO, F., ENGH, C.A.: Comparison of porous-threaded and smooth-threaded acetabular components of identical design. Clin. Orthop. 271, 201-206 (1991)
- (16) SCHWARTZ, J.T., ENGH, C.A., FORTE, M.R., KUKITA, Y., GRANDIA, S.K.: Evaluation of initial surface apposition in porous-coated acetabular components. Clin. Orthop. Relat. Res. 293, 174-187 (1993)
- (17) TURNER, T.M., SUMMER, D.R., URBAN, R.M., GALANTE, J.O.: Bone-implant interface and bone ingrowth. In: Küsswetter, W. (Hrsg.): Noncemented total hip replacement. International Symposium Tübingen, 1990. Georg Thieme Verlag, Stuttgart, New York, 61-67 (1991)
- (18) UNGETHÜM, M., STALLFORTH, H.: Design and engineering aspects in cementless total hip replacement. In: Küsswetter, W. (Hrsg.): Noncemented total hip replacement. International Symposium Tübingen, 1990. Georg Thieme Verlag, Stuttgart, New York, 37-47 (1991)
- (19) WIRTZ, D.C., HELLER, K.-D., NIETHARD, F.U.: Biomechanische Aspekte der Belastungsfähigkeit nach totalendoprothetischem Ersatz des Hüftgelenkes. Z. Orthop. 136, 310-316 (1998)
- (20) WITZEL, U.: Mechanische Integration von Schraubpfannen: Georg Thieme Verlag, Stuttgart, New York (1996)

**Korrespondenzanschrift:**

Dr. Jörg Klanke  
Klinik für Unfall-, Hand- und Wiederherstellungschirurgie, Klinikum Hannover, Krankenhaus Nordstadt  
Haltenhoffstrasse 41, 30167 Hannover

## Experimenteller Vergleich unterschiedlicher Osteosynthesematerialien nach frontoorbitalem Advancement am wachsenden Minipig

H.-J. BECKER<sup>1)</sup> · H.-A. MERTEN<sup>2)</sup> · M. LEUTLOFF<sup>2)</sup>

<sup>1)</sup> Mund-, Kiefer-, Gesichtschirurg, Private Praxis, Göttingen

<sup>2)</sup> Abteilung für Kieferchirurgie, Universitätsklinikum Göttingen, Göttingen

**Zusammenfassung**

**Fragestellung:** Da es sowohl klinische als auch experimentelle Anzeichen für eine intracraniale Translokation von Osteosynthesematerial nach Craniosynostoseoperationen am wachsenden Schädel gibt, sollen in der vorliegenden Studie unterschiedliche Osteosynthesematerialien nach frontoorbitalem Advancement am wachsenden Minipig hinsichtlich ihrer klinischen Eignung untersucht werden.

**Material und Methoden:** Bei zwölf juvenilen Minipigs wurde bilateral eine

dreidimensionale, fronto-orbitale Extensionsplastik durchgeführt. Dabei wurden seitengleich separierte "Full Thickness Grafts" über Osteosynthesepfannen aus Metall (LUHR Mikroplatten), aus razemösen Poly-DL-Laktit (PDLA, Resomer<sup>®</sup>) und mit Glasionomerzement (IONOS<sup>®</sup>) fixiert. Die Tiere wurden nach 3 - 24 Monaten geopfert.

**Ergebnisse:** Die initialen Festigkeitswerte der Osteosynthese waren außer bei der Verwendung von Glasionomerzement für eine stabile Transplantatfixierung

ausreichend. Bei allen Osteosynthesematerialien ließ sich eine passive intraossäre Translokation nachweisen. Anschließend war die Biodegradation der resorbierbaren Osteosynthesepfannen deutlich verzögert, so daß nach 24 Monaten noch einzelne Partikel der Kunststoffe nachweisbar waren. Der Glasionomerzement ging keinen keramikossären Verbund mit dem Lagerknochen ein und war zum Teil frei in der Kieferhöhle, zum Teil subdural, zum Teil von Bindegewebe umkapselt intraossär nachweisbar.



**Schlussfolgerungen:** Der Einsatz resorbierbaren Osteosynthesematerials am wachsenden Schädel stellt eine Alternative zu der Verwendung von metallischen Osteosyntheseplatten dar. Jedoch ist auch hier eine passive intracranielle Translokation nachweisbar. Die Biodegradation der Kunststoffplatten wird jedoch dadurch verzögert, so daß auch nach 24 Monaten noch einzelne Partikel nachweisbar sind. Von der Verwendung von Glasionomerzement ist insbesondere am wachsenden Schädel dringend abzuraten.

**Einleitung**

Da es sowohl klinische als auch experimentelle Anzeichen für eine intracraniale Translokation von Osteosynthesematerial nach Craniosynostoseoperationen am wachsenden Schädel gibt (PIT-Effekt) (1, 15, 16, 18), ist die Entfernung der verwendeten metallischen Platten und Schrauben in einem zweiten operativen Eingriff indiziert. Daher wird auch hier der klinische Einsatz von resorbierbaren Platten und Schrauben diskutiert, um den zweiten operativen Eingriff zu vermeiden (8, 10). Kopolymere mit unterschiedlichen Anteilen an Poly-L-Laktid (PLLA) und Polyglykolid (PGA) sind bereits in unterschiedlichen tierexperimentellen und klinischen Studien untersucht worden (3, 4, 7, 8, 10, 11, 12, 14). Diese Kopolymere können durch Veränderung des PLLA-PGA-Verhältnisses in ihrem Degradationsverhalten und ihrer mechanischen Stabilität beeinflusst werden. Lactosorb®, ein amorphes Kopolymer von 82% PLLA und 18% PGA, scheint dabei von den mechanischen Voraussetzungen und vom Biodegradationsverhalten im craniofacialen Bereich favorisiert zu sein (10, 13, 14). Jedoch stellt sich die Frage, ob das verwendete resorbierbare Osteosynthesematerial rechtzeitig resorbiert wird, oder ob es am wachsenden Schädel zu einer passiven intracraniellen Translokation gegebenenfalls mit einer verzögerten Resorption bei intraossärer Plattenlage kommt.

Auch die Verwendung von Glasionomerzement zur Osteosynthese in der craniofacialen Chirurgie ebenso wie die plastische Schädeldachrekonstruktion nach Tumoroperation oder Trauma (6), wird in der Literatur diskutiert.

Diese unterschiedlichen Materialien wurden von uns tierexperimentell auf ihr biologisches Verhalten untersucht.

**Material und Methoden**

Bei insgesamt zwölf juvenilen Minipigs im Alter von 6 Wochen, mit einem Gewicht von 5,6-7,1 kg wurden bilateral dreidimensionale, fronto-orbitale Extensionsplastiken durchgeführt. Dabei wurden seitengleich separierte "Full Thickness Grafts" (Größe: 3 x 2 cm) entnommen (Abb. 1), subperiostal mit Osteosyntheseschrauben und jeweils zwei Platten *erstens* aus Metall (Vitallium, LUHR Mikroplatten), *zweitens* aus absorbierbaren Poly-DL-Laktid (Razemat, PDLA, Resomer®), *drittens* aus Lactosorb®, einem amorphen Kopolymer von 82% PLLA und 18% PGA, und *viertens* mit Glasionomerzement in Transplantat- und Lagerknochen verankert. Nach intravitraler polychromer Sequenzmarkierung erfolgte präfinal eine intravitale Gefäßdarstellung. Die Tiere wurden nach 3, 6, 9 und 24 Monaten getötet und die gewonnenen Präparate histologisch, mikroangiographisch, mikroradiographisch und fluoreszenzmikroskopisch untersucht.

**Ergebnisse**

Bei Verwendung von Metallplatten ließ sich eine deutliche passive intraossäre und intracraniale Translokation bestätigen (PIT-Effekt; Abb. 2). Die initialen Festigkeitswerte der verwendeten absorbierbaren Osteosyntheseplatten reichten



Abb. 1: Bei zwölf juvenilen Miniaturschweinen wurde eine frontoorbitale Craniotomie durchgeführt. Nach antero-cranialer Verlagerung der „full thickness grafts“ erfolgte die Osteosynthese mit metallischen (LUHR Mikrosystem) und resorbierbaren Osteosynthesematerialien (PDLA-Resomer®, Lactosorb®) sowie mit Glasionomerzement (IONOS®).

in beiden Fällen (PDLA und Lactosorb®) offensichtlich aus, das Transplantat dreidimensional lokostabil zu fixieren. Bei stabiler Transplantatfixierung konnte daher im Langzeitversuch eine harmonische Neukonturierung der Schä-

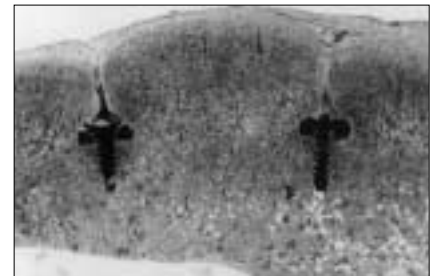


Abb. 2: Sechs Monate (6M) nach Craniosteoplastik zeigt sich eine deutliche intraossäre Translokation der verwendeten Mikroplatten und -schrauben (Giemsa, x 10).

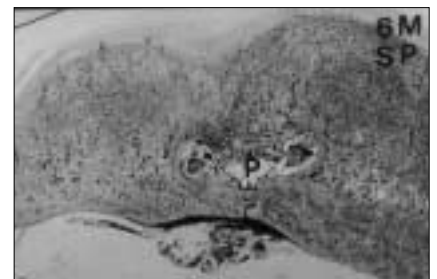

Abb 3: Nach sechs Monaten zeigt sich eine deutliche intracraniale Translokation auch der resorbierbaren Osteosyntheseplatten (P; SF = Sinus frontalis) aus Lactosorb® bei subperiostaler Präparation (SP) (Giemsa x 20).

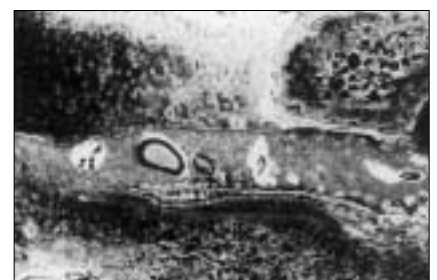


Abb. 4: Nach sechs Monaten erscheinen auch die PDLA-Resomer®-Implantate fast vollständig knöchern überbaut. Histologisch zeigen sich erste Degradationszeichen. Dabei fallen hydrolytische Resorptionslakunen an der Transplantatoberfläche auf, die zum Teil durch Knochengewebe, zum Teil durch Bindegewebe aufgefüllt sind (Giemsa x 10).

delkalotte mit vollständig eingehheilten Knochentransplantaten beobachtet werden. Auch hier zeigte sich ähnlich der Verwendung von Miniplatten eine zunächst nur intraossäre, später auch intracraniale Translokation der verwendeten Leiterplatten aus PDLA (Abb. 3) bzw. Lactosorb® (Abb. 4). Eine deutliche Absorption der verwendeten resorbierbaren Osteosynthesematerialien, sowohl des PDLA-Resomers® als auch des Lactosorbs® läßt sich nach sechs Monaten histologisch nachweisen (Abb. 3 und 4). Ähnlich der Verwendung von metallischem Osteosynthesematerial (Abb. 2) zeigt sich eine passive intraossäre Translokation der verwendeten resorbierbaren Platten. Bei subperiostaler Lage wird das Implantat vollständig knöchern umbaut (Abb. 3 und 4). Dabei fallen hydrolytische Resorptionslakunen an der Transplantatoberfläche auf, die zum Teil durch Knochengewebe, zum Teil durch Bindegewebe aufgefüllt sind. Eine Formkonstanz des Implantates ist noch nachweisbar, jedoch läßt die Quellung des Implantates auf einen Festigkeitsverlust schließen. Nach intraossärer Plattenlage erschienen die resorptiven Effekte verzögert, so daß auch nach 24 Monaten noch vereinzelt Partikel der verwendeten Platten nachweisbar waren und zum Teil epidural oder in Septen des Sinus frontalis zur Darstellung kamen (Abb. 5). Dura- oder Mukosareizungen zeigten sich jedoch nicht. Ein Unterschied im Absorptionsverhalten von PDLA-Resomer® und PLA-PGA-Polymer (Lactosorb®) ließ sich weder in der initialen Festigkeit noch im biologischen Verhalten nachweisen. Im Gegen-

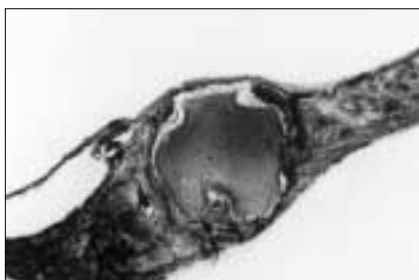

Abb. 5: 24 Monate postoperativ zeigten sich noch kleine Fragmente der Lactosorb® Platten. Auch bei intraseptaler Lage im Sinus frontalis erfolgte eine ungestörte Biodegradation ohne Entzündungszeichen der Stirnhöhenschleimhaut (Giemsa x 20).

satz dazu ging der Glasionomerezement bei der Osteosynthese keinen keramiko-ossären Verbund ein, so daß es zu keiner stabilen Transplantatfixierung kam (Abb. 6). Partikel ließen sich im Sinus frontalis und subdural nachweisen und verursachten hier chronische Entzündungsreaktionen (Abb. 6). Das verlagerte Knochentransplantat war hier bereits nach neun Monaten vollständig resorbiert.

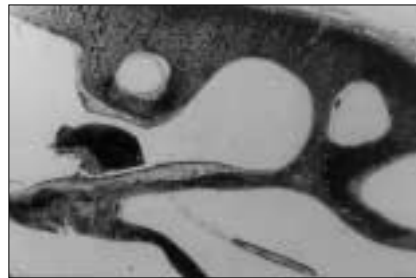


Abb. 6: Nach neun Monaten ließen sich bei fortschreitender Pneumatisation des Sinus frontalis freie Glasionomerezementpartikel auch intrasinoidal nachweisen. Die benachbarte Mukosa imponierte deutlich verdickt, mit starker Vaskularisation und Zeichen der chronischen Entzündung (Giemsa x 1,25).

### Diskussion

Im Gegensatz zu metallischen Osteosynthesematerialien können sich bei resorbierbaren Materialien Probleme hinsichtlich der Stabilität, aber auch des Resorptionsverhaltens zeigen. So sind z. B. bei unvollständiger Degradation nach Implantation von kristallinem PLLA Osteosyntheseplatten nach Gesichtsschädelverletzungen Fremdkörperreaktionen und Entzündungen beschrieben (3), nachdem dieses Problem bereits im Tierversuch beschrieben wurde (4). Daher ist das biologische Verhalten von resorbierbaren Osteosyntheseplatten im Tierversuch für die spätere klinische Anwendung sehr wichtig (13, 14). Leider gibt es bisher nur wenige Studien, die sich mit der Biodegradation und der mechanischen Festigkeit von resorbierbaren Osteosyntheseplatten beschäftigen (9, 10). Sowohl bei den verwendeten Lactosorb® Platten als auch PDLA-Resomer® Platten handelt es sich um relativ schnell resorbierbare Kunststoffe (7, 8, 9, 10), deren initiale Festigkeitswerte

eine ausreichende primäre Stabilität der Osteosynthese an der wenig belasteten frontoorbitalen Region am wachsenden Schädel gewährleisten. Wegen der schnellen Knochenregeneration am wachsenden Schädel ist nur ein kurzer Zeitraum biomechanischer Stabilität erforderlich (7, 8, 10). Eine passive intraossäre Translokation läßt sich ähnlich der bei der Verwendung von Mini- oder Mikroplatten (15, 16, 18) vor resorptiven Effekten nachweisen. Anschließend, also auch bei einer intraossären Plattenlage, scheint die Biodegradation nicht wesentlich verzögert, trotz des mit ca. 20% im Vergleich zu anderen Geweben deutlich geringeren Wasseranteils des Knochens. Eine möglicherweise auftretende Verzögerung, insbesondere der ersten beiden, wasserabhängigen Phasen der nach KRONENTHAL (12) vierphasigen Biodegradation, nämlich die Hydratation und die hydrolytische Spaltung des Biopolymers, läßt sich nicht nachweisen. Histologisch ließ sich eine in der Literatur (2, 3, 4, 13, 14) diskutierte Fremdkörperreaktion bei Verwendung resorbierbarer Osteosyntheseplatten nicht nachweisen. Sechs Monate postoperativ zeigen sich fibrovaskuläre Einsprossungen (Abb. 3, 4 und 5) im Implantatbereich, die Makrophagen für den zellulären Polymerabbau heranttransportieren. Diese histologischen Befunde stimmen mit der aktuellen Literatur überein (10) und mögen eine Erklärung dafür sein, daß auch bei intrasinuidaler Plattenlage keine nennenswerten Entzündungsreaktionen auftreten (Abb. 4). Der histologische Nachweis einer vollständigen Biodegradation ohne abstoßende Gewebsreaktionen am Calvariaknochen ist sehr wichtig für den klinischen Einsatz, da ein unvollständiger Implantatabbau mit einer chronisch-entzündlichen Gewebsreaktion verbunden ist (2). Obwohl das PGA-PLA-Kopolymer (Lactosorb®) wie auch das PDLA-Resomer® in anderen Tiermodellen (Kleintier) eine vollständige Resorption nach weniger als einem Jahr zeigt (8, 21), verzögert das extensivere und schnellere Knochenwachstum des juvenilen Miniaturschweins den Abbauprozess des Kunststoffes nicht wesentlich. Allerdings lassen sich noch vierundzwanzig Monate post implantationem kleine Kunststoffpartikel, zum Teil in-

traseptal im Sinus frontalis (Abb. 4) nachweisen, so daß auch zu diesem Zeitpunkt noch nicht von einem vollständigen Polymerabbau ausgegangen werden kann. Auch EPPLEY und SADOVE (8) beschrieben am Kaninchenschädel in einem Fall noch Polymerreste nach zwölf Monaten. Im Gegensatz zu der vorliegenden Arbeit wiesen sie (8) keine intraossäre Transmission der verwendeten Osteosyntheseplatten nach. Ursache hierfür ist zum einen sicherlich das unterschiedliche Größenverhältnis zwischen Schädelkalotte und Miniplatte in den verschiedenen Tiermodellen, zum anderen die unterschiedlichen Knochenappositionsraten.

Da das Schädelwachstum des Miniaturschweins drei- bis viermal so schnell abläuft wie am menschlichen Schädel, dürfte entsprechend der PIT-Effekt nicht so stark ausgeprägt sein, wie an diesem Tiermodell, so daß eine Plattenresorption vor intracranialer Transmission stattfinden sollte. Eine epiperiostale Plattenpositionierung ist jedoch auch bei der klinischen Anwendung dringend zu empfehlen. Diese tierexperimentellen Ergebnisse stehen auch im Einklang mit den von EPPLEY et al. (8, 9) gemachten klinischen Erfahrungen am wachsenden Schädel. Resorbierbare Osteosyntheseplatten stellen somit eine mögliche Alternative zu der Verwendung von metallischen Osteosyntheseplatten am wachsenden, kindlichen Schädel dar.

Da im Gegensatz zur Literatur (5, 6, 11, 17, 19, 20, 22) bei der Verwendung von Glasionomerzement (IONOS®) in der vorliegenden Untersuchung kein keramikoossärer Verbund beobachtet werden konnte, vielmehr eine bindegewebige Abkapselung bei vollständiger Resorption des Knochentransplantates nachgewiesen wurde, ist von der Verwendung von Glasionomerzement am wachsenden Schädel abzuraten. Insbesondere der intrasinuidale Nachweis von freien Glasionomerzementpartikeln mit reaktiver Mukosenschwellung nach Pneumatisation des Sinus frontalis zeigt ebenso wie die direkte epidurale Translokation von Glasionomerzementpartikeln Risiken bei Verwendung von IONOCEM® am wachsenden Schädel. Bei direktem Kontakt von Glasionomerzement mit der Substantia grisea wurden sogar Nekrosen beobachtet (20).

### Schlußfolgerungen

Auch bei resorbierbarem Osteosynthesematerial aus Lactosorb® und PDLLA-Resomer® ist eine passive intracraniale Transmission (PIT-Effekt) am wachsenden Schädel nachweisbar. Die Kunststoffe sind nach 24 Monaten fast nicht mehr nachweisbar und haben eine ausreichende mechanische Stabilität für die Verwendung im craniofacialen Bereich. Sie stellen damit eine gute Alternative zu metallischen Osteosynthesematerialien im craniofacialen Bereich dar. Vor der Verwendung von Glasionomerzement am wachsenden Schädel kann jedoch auf Grundlage der vorliegenden Ergebnisse nur gewarnt werden.

### Literatur

- (1) BARTLETT, S.P., YU, J.C.: The long-term positional stability of microfixation in fronto-orbital advancement and the histopathological changes of the brain and meninges: a large animal experimental mode. *J. Craniofac. Surg.* 6, 531 (1995)
- (2) BERGSMAN, E.J., ROZEMA, F.R., BOS, R.R.M., DE BRUIJN, W.C.: Foreign body reaction to resorbable poly (lactide) bone plates and screws used for the fixation of unstable zygomatic fractures. *J. Oral Maxillofac. Surg.* 51, 666 (1993)
- (3) BOS, R.R.M., BOERING, G., ROZEMA, F.R., LEENSLAG, J.W.: Resorbable ploy (L-lactide) plates and screws for fixation of zygomatic fractures. *J. Oral Maxillofac. Surg.* 45, 751-753 (1987)
- (4) BOS, R.R.M., BOERING, G., ROZEMA, F.R., LEENSLAG, J.W.: Bone plates and screws of bioabsorbable ploy (L-lactide) - an animal pilot study. *Br. J. Oral Maxillofac. Surg.* 27, 467-476 (1989)
- (5) CLAES, L.E.: Requirements on resorbable implant materials. In: Heimke, G., Soltesz, U., Lee, A.J.C. (eds.): *Clinical implant materials. Advances in biomaterials*, Vol. 9. Elsevier Sci. Publ. BV, Amsterdam, Netherlands, 161-167 (1990)
- (6) DRAF, W., THALLEMER, J.: Unsere Erfahrungen mit Ionocem in der Kopf- und Halschirurgie. *HNO* 41, 91-95 (1993)
- (7) EPPLEY, B.L., SADOVE, A.M.: Comparison of metallic and resorbable mesh fixation on calvarian bone graft healing. *Plast. Reconstr. Surg.* 96, 316 (1995)
- (8) EPPLEY, B.L., SADOVE, A.M.: Resorbable Coupling Fixation in Craniosynostosis Surgery: Experimentals and Clinical Applications. *J. Craniofacial Surg.* 6, 477-481 (1995)
- (9) EPPLEY, B.L., SADOVE, A.M., MAVLIK, J.: Resorbable plate fixation in pediatric craniofacial surgery. *Plast. Reconstr. Surg.* 100, 1-7 (1997)
- (10) EPPLEY, B.L., REILLY, M.: Degradation characteristics of PLLA-PGA bone fixation devices. *J. Craniofacial Surg.* Vol. 8, 2, 116-120 (1997)
- (11) JONCK, L.M., GROBBELAAR, C.J.: Ionos Bone Cement (Glass-Ionomer): An Experimental and Clinical Evaluation in Joint Replacement. *Clinical Materials* 6, 323-359 (1990)
- (12) KRONENTHAL, R.L.: Biodegradable polymers in medicine and surgery. In: Kronenthal, R.L., Oser, Z., Martin, E. (eds.): *Polymers in medicine and surgery*. Plenum Publishing, New York, 119-137 (1975)
- (13) LEENSLAG, J.W., PENNING, A.J., BOS, R.R.M., ROZEMA, F.R., BOERING, GEERT: Resorbable materials of poly(L-lactide). VI. Plates and screws for internal fracture fixation. *Biomaterials* 8, 70-73 & 311-314 (1987)
- (14) LEENSLAG, J.W., PENNING, A.J., BOS, R.R.M., ROZEMA, F.R., BOERING, GEERT: Resorbable materials of poly(L-lactide). VII. In vivo and in vitro degradation. *Biomaterials* 8, 311-314 (1987)
- (15) LUHR, H.G., MERTEN, H.A., BECKER, H.J.: The Significance of Periosteum in Infant Craniofacial Surgery - an Experimental Model in Infant Minipigs. In: Marchac, D. (ed.): *Craniofacial Surgery* vol. 6 ed. Monduzzi Editore, Bologna, 237-239 (1996)
- (16) LUHR, H.G., MERTEN, H.A., BECKER, H.J.: Bedeutung des Periosts bei profil- und konturnverbessernden Osteotomien am wachsenden Schädel. *Mund-Kiefer-Gesichts-Chir.* 1 (Suppl. 1), 149-152 (1997)
- (17) MEYER, U., SZULCZEWSKI, D.H., MÖLLER, K., JONES, D.B., WUISMAN, P.: Untersuchungen zur Biokompatibilität eines neuen ionomeren Knochenzementes in der Endoprothetik. In-vitro Testung mittels einer gemischten Knochenzellkultur. *Z. Orthop.* 134, 117-124 (1996)
- (18) MUNRO, J.R., FEARON, J.A., BRUCE, D.A.: Complications of rigid fixation in infants and young children. In: Monasterio, F.O.: *Craniofacial Surgery*, vol. 5. Monduzzi Editore, Bologna, 61-64 (1994)
- (19) RÜDEL, C., ZÖLLNER, W.: Ionomeric Cement-A Bone Glue for Device Fixation. *ENT* 73, 189-191 (1994)
- (20) WOOD, D., HILL, R.: Glass-ceramic approach to controlling the properties of a glass-ionomer bone cement. *Biomaterials* 12, 164-170 (1991)
- (21) ZHONG, S.P., DOHERTY, P.J., WILLIAMS, D.F.: The effect of applied strain on the degradation of absorbable suture in vitro. *Clin. Mat.* 14, 183-189 (1993)
- (22) ZÖLLNER, W.: Physikalische und chemische Aspekte des ionomeren Knochenverbundes. *HNO* 41, 167-172 (1993)

### Korrespondenzanschrift:

Dr. Dr. Hans-Joachim Becker  
MKG-Chirurg  
Weender Straße 75, 37073 Göttingen

# Behandlungsstrategie bei Katzenbißverletzungen der Hand und des Handgelenkes

MICHAELA ROTHE · T. RUDY · P. STANKOVIĆ · K.M. STÜRMER

Klinik für Unfallchirurgie, Plastische und Wiederherstellungschirurgie, Georg-August-Universität Göttingen

## Zusammenfassung

**Einleitung:** Bißverletzungen sind häufige Verletzungen in der unfallchirurgischen Poliklinik. Aufgrund ihrer hohen Komplikationsrate nehmen sie in der chirurgischen Versorgung eine Sonderstellung ein. Besonders die Behandlung von Katzenbissen stellt aufgrund ihrer hohen Infektrate häufig ein Problem dar. Die nadelspitzen Zähne verursachen tiefe Punktionswunden, die an den Händen bis in die Gelenkspalte, die Sehenscheiden oder den Knochen reichen können.

**Patienten und Behandlung:** Wir berichten über 18 Patienten, die in den Jahren 1995-2000 Katzenbisse im Bereich der Hand oder des Handgelenkes erlitten hatten. Eine primäre antibiotische Therapie mit Cephalosporinen war in 8 Fällen erfolgt. Die Behandlungsergebnisse wurden retrospektiv analysiert. Bei 13 von 18 Patienten kam es zu einer Infektion, von denen 6 konservativ ausbehandelt wurden. 7 Patienten bedurften einer infektbedingten operativen Intervention, 4 von diesen hatten eine primäre Antibiose erhalten. 9 Patienten kamen bereits mit Infektzeichen in unsere Behandlung. Knöcherne Verletzungen wies keiner der Patienten auf. Mikrobiologisch konnten in den Wunden eine Vielzahl von Erregern nachgewiesen werden, wobei meist eine Mischinfektion mit *Pasteurella multocida* vorlag. Lediglich 5 Patienten zeigten keinerlei Infektzeichen.

**Ergebnis:** Fast alle Patienten erreichten ein gutes bis akzeptables funktionelles Ausheilungsergebnis. Es bestanden in der Regel unauffällige und nicht störende Narbenverhältnisse. Lediglich in einem Fall kam es zu einem schwerwiegenden funktionellen Defizit nach Sanierung einer Hand- und Unterarmphlegmone.

**Schlußfolgerung:** Aufgrund der Infektionsgefahr gerade bei Katzenbißverletzungen sollte eine primäre antibiotische Therapie auch bei reizlosen Wunden

durchgeführt werden, auch wenn diese eine infektiöse Komplikation nicht sicher verhindern kann. Selbst bei geringgradigen lokalen Infektzeichen sollte die Indikation zur operativen Revision erwogen werden.

## Einleitung

Mit circa 1% aller Behandlungen in der chirurgischen Praxis sind Bißverletzungen häufig zu versorgende Verletzungen (GOLDSTEIN und RICHWALD 1987, GOLDSTEIN 1989). In etwa der Hälfte der Fälle sind die Bißverletzungen im Hand- und Handgelenksbereich lokalisiert (FEDER und Mitarb. 1987, GOLDSTEIN und RICHWALD 1987). Diesen gebührt jedoch aufgrund der anatomischen Gegebenheiten an der Hand, durch die enge topographische Beziehung von Knochen, Gelenken, Sehnen und Nerven zur Hautoberfläche eine Sonderstellung (MARTIN und LOTH 1991, MENNEN und HOWELLS 1991). Die Wundinfektion ist eine häufig gesehene Komplikation.

Besonders die Behandlung von Katzenbissen an der Hand bereitet häufig Probleme. Die Inzidenz für Katzenbisse wird in der Literatur mit 5% bis 15% aller Bißverletzungen angegeben (CALLAHAM 1982, ELENBAAS und Mitarb. 1984, SNYDER 1989). Es werden jedoch Infektionsraten zwischen 30% und bis zu mehr als 50% genannt (GOLDSTEIN und Mitarb. 1978, AGHABABIAN und CONTE 1980, CALLAHAM 1982, GOLDSTEIN 1992). Die besondere Problematik bei

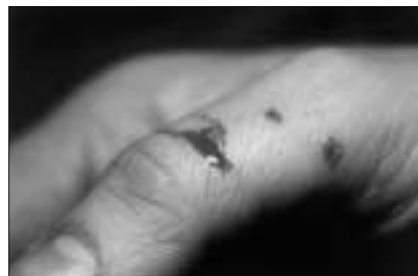

Abb. 1: Frische Katzenbißwunden an einem Daumengrundglied.

Katzenbissen liegt darin, daß die zwar kleinen aber spitzen Zähne tiefe Punktionswunden verursachen, die an den Händen bis in die Gelenkspalte, die Sehnen oder den Knochen reichen können und so der mit Keimen besiedelte Speichel leicht in diese Strukturen gelangen kann (GOLDSTEIN 1989) (Abb. 1).

## Patienten und Behandlung

Von 1995 bis Juni 2000 stellten sich 98 Patienten mit Bißverletzungen im Hand- und Handgelenksbereich in unserer unfallchirurgischen Notaufnahme vor. In 18 Fällen (11 Frauen, 7 Männer) waren Katzen die Bißverursacher. Mit annähernd 20% lag die Inzidenz in unserem Patientenkollektiv über der in der Literatur angegebenen. Das Durchschnittsalter betrug knapp 41 Jahre. Es bestand jedoch eine weite Altersspanne zwischen 20 und 77 Jahren.

11 Patienten konnten konservativ behandelt werden, die übrigen sieben Patienten bedurften aufgrund einer schwerwiegenden Infektion einer operativen Therapie. Infektzeichen konnten bei insgesamt 13 Patienten festgestellt werden.

## Konservative Therapie

Bei allen konservativ behandelten Patienten wurden alleinige Verletzungen des Weichteilmantels festgestellt. Es kam in fünf Fällen zu einer komplikationslosen Wundheilung, wobei vier dieser Patienten eine primäre antibiotische Prophylaxe mit Cephalosporinen (Cefpodoxim-Proxetil) erhalten hatten. Lediglich ein Patient war ohne primäre Antibiotikagabe behandelt worden. Bei sechs Patienten konnten Infektzeichen in Form einer lokalen Rötung festgestellt werden. Alle diese Patienten hatten keine primäre antibiotische Prophylaxe erhalten und hatten sich erst mit manifesten Infektionszeichen in unserer Klinik vorgestellt. Das Bißereignis lag zwischen 17 Stunden und vier Tagen zurück. Unter lokalen desinfizierenden Maßnahmen und oraler Antibiotika-Therapie mit Cefpo-

doxim-Proxetil und täglichen Wundkontrollen kam es zu einer komplikationslosen Wundheilung. Keiner dieser Patienten mußte für eine systemische Antibiotika-Gabe stationär aufgenommen werden.

Die konservative Therapie wird in unserer Klinik nach bewährtem Schema durchgeführt. Nach Abstrichentnahme erfolgt die ausgiebige Spülung der Wunde zur Minderung der Keimzahl und Reinigung von Fremdmaterialien. Es wird auf eine ausreichende Drainage der Wunde geachtet, indem die Wunde gespreizt wird oder bei bereits älteren Verletzungen der Wundschorf abgetragen wird. Ein primärer Wundverschluß wird nicht durchgeführt. Die verletzte Hand wird auf einer Unterarmgipsschale ruhiggestellt. Der Patient erhält nach dem zu erwartenden Keimspektrum des Bißverursachers eine Antibiotika-Prophylaxe. Die Patienten werden täglich zu Wundkontrollen einbestellt.

**Operative Therapie**

Sieben Patienten mußten aufgrund schwerster entzündlicher, phlegmonöser Veränderungen operiert werden. Bei vier von ihnen kam es trotz einer primären Antibiotika-Prophylaxe mit Cephalosporinen zu einer Progredienz des Entzündungsgeschehens, so daß eine operative Revision notwendig wurde. Drei Patienten stellten sich erst mit bereits schwersten Entzündungszeichen zwischen einem Tag und 14 Tagen nach dem Bißereignis bei uns vor. Intraoperativ wurde bei einem Patienten eine Verletzung einer Sehnen Scheide festgestellt, bei einem weiteren war es zu einem Empyem des distalen Interphalangealgelenkes am Zeigefinger gekommen (Abb. 2).

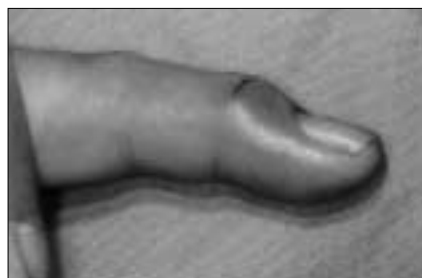

Abb. 2: Infizierte Katzenbißverletzung am DIP-Gelenk des Zeigefingers mit Gelenkempyem.

Drei Patienten bedurften eines mehrfachen Wunddébridements in Narkose. Eine Patientin mußte dreimal, eine weitere viermal und eine Patientin bei ausgedehnter Hohlhand- und Unterarmphlegmone nach einem Biß in den Daumen sogar sechsmal revidiert werden. Bei den mehrfach revidierten Patientinnen wurde letztendlich der entstandene Weichteildefekt mittels Spalthaut oder Vollhaut gedeckt.

Die Patienten erhielten eine dem Keimspektrum des Antibiogramms angepaßte antibiotische Therapie mit Ciprofloxacin bei einer Mischinfektion von Pasteurella multocida mit Pseudomonas aeruginosa beziehungsweise Cefuroxim bei entsprechender Keimbeseidlung.

Alle operativ therapierten Patienten wurden stationär behandelt. Der stationäre Aufenthalt betrug im Mittel 17 Tage.

Die Indikation zur operativen Exploration bei Katzenbißverletzungen der Hand wird in unserer Klinik aufgrund der mit einer Infektion verbundenen Komplikationen großzügig gestellt. Nach Abstrich, ausgiebiger Spülung, sorgsamem Débridement, Entfernung etwaiger Fremdkörper und Inspektion von Sehnen Scheiden wird die, sofern möglich und erforderlich, primäre Versorgung von Sehnen und Nerven angestrebt. Es wird ein primärer, spannungsfreier Wundverschluß bei ausreichender Drainage der Weichteile zumindest über Knochen, Gelenken und Sehnen durchgeführt. Zur Drainage verwenden wir je nach Wundgröße eine Penrose-Lasche oder eine Redon-Drainage. Bei Bedarf wird ein Spülkatheter in die Sehnen Scheiden eingelegt. Die Option zu ei-

nem Second-look am Folgetag wird sich in jedem Fall offengehalten.

Die Ruhigstellung der verletzten Extremität auf einer Schiene ist ebenfalls obligat, ebenso wie eine dem Keimspektrum des Bißverursachers angepaßte Antibiotika-Therapie.

**Mikrobiologie**

In den Abstrichen konnten eine Vielzahl von Erregern nachgewiesen werden, wobei meist eine Infektion oder Mischinfektion mit Pasteurella multocida, einem gramnegativen Stäbchen, vorlag (Tab. 1).

**Antibiotika**

Von 18 Patienten hatten acht eine primäre antibiotische Prophylaxe mit Cephalosporinen (Cefpodoxim-Proxetil) erhalten. Die Hälfte von ihnen mußte trotzdem wegen eines fortschreitenden phlegmonösen Entzündungsgeschehens operiert werden. Bei diesen Patienten wurde von einem oralen Antibiotikum auf ein dem Keimspektrum angepaßtes systemisches Präparat gewechselt. Sechs Patienten hatten erst sekundär bei lokalen Infektionszeichen Antibiotika erhalten. Diese Patienten konnten konservativ ausbehandelt werden. Drei wei-

Tab. 1: Erregerspektrum

Pasteurella multocida
Streptococcus viridans
Staphylococcus epidermidis
Staphylococcus aureus
Bacillus species
Pseudomonas aeruginosa
Stenotrophomonas maltophilia

Tab. 2: Antibiotika-Prophylaxe und Therapie nach Katzenbissen

<b>Orale Antibiotika:</b>	
Cefpodoxim-Proxetil:	Erwachsene: 2 x 100 – 200 mg Kinder: 8 mg/kg/d in 1–2 Dosen
Amoxicillin und Clavulansäure:	Erwachsene: 3 x 0,625 – 1,25 g Kinder: 37,5 – 75 mg/kg/d in 3 Dosen
<b>Systemische Antibiotika:</b>	
Cefuroxim:	Erwachsene: 3-4 x 0,75 – 1,5 g Kinder: 50 – 100 mg/kg/d in 3 Dosen
Amoxicillin und Clavulansäure:	Erwachsene: 3-4 x 1,2 – 2,2 g Kinder: 60 mg/kg/d in 3 Dosen
Ciprofloxacin:	Erwachsene: 2-3 x 200 – 400 mg

tere, die ebenfalls erst sekundär aufgrund verspäteter Vorstellung antibiotisch behandelt wurden, mußten zusätzlich aufgrund der Schwere des Entzündungsgeschehens operativ therapiert werden.

Die primäre antibiotische Prophylaxe erfolgt in unserer Klinik entsprechend dem zu erwartenden Keimspektrum bei Katzenbissen mit oralen Cephalosporinen der zweiten oder dritten Generation (s Tab. 2). Ebenso gilt Penicillin G als mögliches Präparat, welches jedoch den Nachteil einer rein systemischen Applikationsform hat. Für Chinolone wurden in unseren Abstrichen vereinzelt Resistenzen bei *Pasteurella multocida* gefunden.

### **Tetanus- und Tollwutimmunisierung**

Alle Patienten, die keinen Wundstarrkrampfpimpfschutz aufwiesen, wurden gegen Tetanus aktiv und passiv immunisiert.

Trotz der niedrigen Inzidenz der menschlichen Tollwutinfektion erfolgte bei unbekanntem Bißverursacher oder unklarem Impfstatus des Tieres eine Tollwutprophylaxe zum einen mit inaktiviertem Tollwutvirus unmittelbar nach der Exposition, am 3., 7., 14., 30. und 90. Tag nach der ersten Injektion. Zur Überbrückung des nicht geschützten Intervalls ist die Applikation von humanem Immunglobulin gegen Tollwut indiziert.

### **Ergebnisse**

Unsere Patienten wurden hinsichtlich des funktionellen Ergebnisses, der Narbenverhältnisse und der subjektiven Zufriedenheit nachuntersucht.

Alle konservativ behandelten Patienten zeigten keinerlei Funktionseinschränkungen. Es bestanden durchweg unauffällige Narbenverhältnisse. Alle Patienten waren mit dem Behandlungsergebnis vollkommen zufrieden.

Bei den operativ behandelten Patienten bestand lediglich bei einem Patienten ein geringgradiges sensibles Defizit im Bereich des revidierten Zeigefingerendgliedes. Eine weitere Patientin wies nach einer ausgedehnten Hand- und Unterarmphlegmone und nach sechsmaliger Revision ein ausgeprägtes funktionelles Defizit mit unvollständigem Faustschluß und schwerer Beeinträchtigung der Streckfunktion in allen Fin-

gern der betroffenen Hand auf. Grobgriff, Spitzgriff und Schlüsselgriff waren jedoch, wenn auch mit eingeschränktem Kraftgrad, möglich. Aufgrund von Narbenkontrakturen war bei dieser Patientin eine weitere operative Korrektur notwendig. Auch diese Patienten waren subjektiv alle sowohl mit dem funktionellen als auch mit dem kosmetischen Ergebnis trotz ausgedehnter operativer Zugänge beziehungsweise der in einem Fall deutlichen Bewegungseinschränkung zufrieden.

### **Diskussion**

Bißverletzungen gehören durch die hohe Infektionsrate infolge der Inokulation von aeroben und anaeroben Keimen im Speichel des Bißverursachers in die Wunde zu den potentiell gefährlichen Verletzungen (KÖNIG und AIGNER 1995). Besonders Katzenbisse gelten durch die tiefen aber nur punktionsartigen Verletzungen, die insbesondere an den Händen zur Penetration von Periost oder Gelenken führen können, als besonders infektionsträchtig (KUNTZ und Mitarb. 1996). Den Hauptanteil dieser Infektionen verursacht *Pasteurella multocida* mit über 50%, der Rest verteilt sich auf andere Erreger wie *Staphylococcus aureus*, Streptokokken und Anaerobier in Mischinfektionen (GOLDSTEIN 1989).

Auch in unserem Patientenkollektiv bestanden bei annähernd dreiviertel der Verletzten Infektionszeichen, die wiederum bei über der Hälfte dieser Patienten aufgrund des fortgeschrittenen Entzündungsgeschehens einer operativen Sanierung bedurften. Von diesen 13 Patienten mit Infektionszeichen hatten nur vier Patienten eine primäre Antibiotika-Prophylaxe erhalten. Bei diesen vier Patienten kam es trotz prophylaktischer Antibiotika-Gabe zur Progredienz der Entzündung, so daß eine operative Intervention indiziert war.

Von der anderen Seite betrachtet, hatten acht Patienten eine primäre antibiotische Prophylaxe erhalten, von denen dennoch die Hälfte operiert werden mußte. Unsere Ergebnisse zeigen also, daß eine primäre antibiotische Prophylaxe eine Wundinfektion nicht sicher verhindern kann. Andererseits hatten von den Patienten mit Infektionszeichen nur knapp ein Drittel primär Antibiotika erhalten.

Gerade unter den wegen eines schwerwiegenderen Infektes mehrfach revidierten Patienten befanden sich die Patienten ohne primäre Antibiotika-Therapie.

In der Literatur wird die Indikation zur primären Antibiotika-Prophylaxe unterschiedlich beurteilt. Einigkeit besteht über den Einsatz einer Antibiotika-Therapie bei infizierten Bißverletzungen. Bis zum Erhalt des Antibiotogramms hat diese gemäß dem zu erwartenden Keimspektrum des Bißverursachers zu erfolgen (MORGAN und Mitarb. 1995, KUNTZ und Mitarb. 1996). Während einige Autoren zumindest eine Prophylaxe bei Handbißverletzungen als indiziert betrachten (GNEHM und Mitarb. 1986, CALLAHAM 1988, ANDERSON 1992, GOLDSTEIN 1992, LEWIS und STILES 1995), halten andere wiederum eine generelle Antibiotika-Prophylaxe auch nach Bissen an der Hand für nicht sinnvoll (KÖNIG und AIGNER 1995, AIGNER und Mitarb. 1996). In verschiedenen Studien wird jedoch eine signifikant niedrigere Infektrate nach Handbißverletzungen unter prophylaktischer Antibiotika-Gabe gefunden (CALLAHAM 1980, ROSEN 1987). In Anbetracht unserer Ergebnisse halten wir eine dem zu erwartenden Keimspektrum angepaßte Antibiotika-Prophylaxe, auch wenn diese infektiöse Komplikationen nicht sicher verhindern kann, für sinnvoll. Gegebenenfalls muß nach Erhalt des Antibiotogramms auf ein anderes Präparat gewechselt werden. In unserer Klinik werden Cephalosporine der zweiten und dritten Generation wegen ihres breiten Wirkungsspektrums als Prophylaxe bevorzugt. Während verschiedene Autoren Amoxicillin und Clavulansäure empfehlen (BROOK 1987, FEDER und Mitarb. 1987, TALAN und Mitarb. 1989, KÖNIG und AIGNER 1995), stellte CALLAHAM (1988) in seinem Patientenkollektiv häufig Nebenwirkungen für dieses Präparat fest.

Eine frühzeitige operative Intervention sollte gegebenenfalls auch bei nur geringgradigen Infektionszeichen erwogen werden, um eine Ausbreitung des Infektes und konsekutiver schwerer Funktionseinbußen zu vermeiden (BROOK 1989). Als Beispiel ist hierbei sicherlich die Patientin zu nennen, die sich erst nach 14 Tagen mit einem schweren Infekt bei uns vorstellte, einer sechsmali-

gen Revision bedurfte und letztendlich deutlich funktionelle Defizite aufwies. So sehen auch KÖNIG und AIGNER (1995) bei zeitgerechter adäquater Wundversorgung und frühzeitiger Revision gute Ausheilungsergebnisse. Die generelle Revision von Punktionswunden, wie Katzenbißverletzungen, wird jedoch durchaus kontrovers diskutiert (WEEKS und Mitarb. 1991, Griego und Mitarb. 1995). In unserem Kollektiv mußten lediglich sieben von 18 Patienten operiert werden, bei den übrigen kam es unter konservativen Maßnahmen zu einer komplikationslosen Wundheilung. Bei einer generellen operativen Therapie wären also knapp zwei Drittel der Patienten unnötigerweise operiert worden. Allerdings sollte jedoch beachtet werden, daß durch den harmlosen Aspekt der Wunde das Ausmaß der Verletzung verschleiert werden kann (KÖNIG und AIGNER 1995). Bei unklarer klinischer Untersuchung (z.B. bei Kindern) oder bei einem Anhalt für entzündliche Veränderungen, meinen wir, daß eine operative Intervention in jedem Fall indiziert ist.

#### Literatur

- (1) AGHABABIAN, R., CONTE, J.: Mammalian Bite Wounds. *Ann. Emerg. Med.* 9, 79-83 (1980)
- (2) AIGNER, N., KÖNIG, S., FRITZ, A.: Bißverletzungen und ihre besondere Stellung in der unfallchirurgischen Versorgung. *Unfallchirurg* 99, 346-350 (1996)
- (3) ANDERSON, C.R.: Animal Bites - Guidelines to Current Management. *Postgrad. Med.* 92, 134-149 (1992)
- (4) BROOK, I.: Human and Animal Bite Infections. *J. Fam. Prac.* 28, 713-718 (1989)
- (5) CALLAHAM, M.L.: Prophylactic Antibiotics in Common Dog Bite Wounds: A Controlled Study. *Ann. Emerg. Med.* 17, 410-414 (1980)
- (6) CALLAHAM, M.L.: Human and Animal Bites. *Top. Emerg. Med.* 4, 1-15 (1982)
- (7) CALLAHAM, M.L.: Controversies in Antibiotic Choices for Bite Wounds. *Ann. Emerg. Med.* 17, 1321-1330 (1988)
- (8) ELENBAAS, R.M., MCNABNEY, W.K., ROBINSON, W.A.: Evaluation of Prophylactic Oxacillin in Cat Bite Wounds. *Ann. Emerg. Med.* 13, 155-157 (1984)
- (9) FEDER, H.M., SHANLEY, J.D., BARBERA, J.A.: Review of 59 Patients Hospitalized with Animal Bites. *Pediatr. Infect. Dis.* 6, 24-28 (1987)
- (10) GOLDSTEIN, E.J.C.: Management of Human and Animal Bite Wounds. *J. Am. Acad. Dermatol.* 21, 1275-1279 (1989)
- (11) GOLDSTEIN, E.J.C.: Bite Wounds and Infection. *CID* 14, 633-640 (1992)
- (12) GOLDSTEIN, E.J.C., RICHWALD, G.A.: Human and Animal Bite Wounds. *AFP* 36, 101-109 (1987)
- (13) GOLDSTEIN, E.J.C., CITRON, D.M., WIELD, B., BLACHMAN, U., SUTTER, V.L., MILLER, T.A., FINEGOLD, S.M.: Bacteriology of Human and Animal Bite Wounds. *J. Clin. Microbiol.* 8, 667-672 (1978)
- (14) GNEHM, H.E., BANDI, E., POCHON, J.P.: Tierbißverletzungen und lokale Wundinfekte bei Kindern. *Ther. Umschau* 43, 546-512 (1986)
- (15) GRIEGO, R.D., ROSEN, T., ORENGO, I.F., WOLF, J.E.: Dog, Cat and Human Bites. A Review. *J. Am. Acad. Dermatol.* 33, 1019-1029 (1995)
- (16) KÖNIG, S., AIGNER, N.: Bißverletzungen der Hand und ihre besondere Stellung in der unfallchirurgischen Versorgung. *Handchir. Mikrochir. Plast. Chir.* 27, 17-21 (1995)
- (17) KUNTZ, P., PIERINGER-MÜLLER, E., HOF, H.: Infektionsgefährdung durch Bißverletzungen. *Dt. Ärztebl.* 93, 969-972 (1996)
- (18) LEWIS, K.T., STILES, M.: Management of Cat and Dog Bites. *Am. Fam. Phys.* 52, 479-485 (1995)
- (19) MARTIN, D., LOTH, T.S.: Bite Wounds to the Upper Extremity. *Orthopaedics* 14, 571-578 (1991)
- (20) MENNEN, U., HOWELLS C.J.: Human Fight Bite Injuries of the Hand. A Study of 100 Cases within 18 Months. *J. Hand Surg.* 16B, 431-435 (1991)
- (21) MORGAN III, J.P., HAUG, R.H., MURPHY, M.T.: Management of Facial Dog Bite Injuries. *J. Oral Maxillofac.* 53, 435-441 (1995)
- (22) ROSEN, R.A.: The Use of Antibiotics in the Initial Management of recent Dog-bite Wounds. *Am. J. Emerg. Med.* 3, 19-23 (1987)
- (23) SNYDER, C.C.: Animal Bite Wounds. *Hand Clinics* 5, 571-590 (1989)
- (24) TALAN, D.A., GOLDSTEIN, E.J.C., STAATZ, D., OVERTURE, G.D.: Staphylococcus intermedius - Clinical Presentation of a New Human Bite Pathogen. *Ann. Emerg. Med.* 18, 410-412 (1989)
- (25) WEEKS, L.E., SCHEKER, L.R.: Upper Extremity Wound Management. *Intermediate Infections. KMA Journal* 89, 362-368 (1991)

#### Korrespondenzanschrift:

*Dr. med. Michaela Rothe  
Klinik für Unfallchirurgie, Plastische  
und Wiederherstellungschirurgie,  
Georg-August-Universität Göttingen  
Robert-Koch-Straße 40, 37075 Göttingen*

## Qualitätsmanagement im Krankenhaus: Erfahrungen mit der DIN EN ISO 150 9001: 1994 und deren mögliche Weiterentwicklung

H.W. WECHSEL · R. GLEICHMANN · E. KRÖGER · J. BLABENECK  
Klinik für Urologie, Reinhard-Nieter-Krankenhaus, Wilhelmshaven

#### Zusammenfassung

*Die DIN EN ISO 150 9001: 1994 bescheinigt Qualität, stellt jedoch im industriellen Sinne eine Form des Prozeßmanagements durch Deskription von Arbeitsabläufen dar. Aus der unterstellten Einhaltung dieser Prozeßmanagement-schritte wird eine Qualitätserzeugung unterstellt. Eine Qualitätskontrolle findet nicht statt. Die Qualität kann objek-*

*tiv und subjektiv erfaßt werden. Die Auswertung der Parameter ist durch zusätzliche Verknüpfung mit anderen Parametern, wie beispielsweise der OP-Dokumentation möglich. Durch diese Verknüpfung können direkte Rückschlüsse auf Fehler in den Arbeitsabläufen hergeleitet werden. Die subjektive und objektiv empfundene Qualität ist nicht kongruent. Speziell die subjektive*

*Qualität ist von vielen individuellen Faktoren abhängig.*

Seit Jahren angestrebt und letztlich auch durch die Gesundheitspolitik gefordert wird ein effizientes Qualitätsmanagement in Krankenhäusern (4). Dabei werden verschiedene Zertifizierungsverfahren zum Nachweis dieses Qualitätsmanagements durchgeführt. Neben dem

Zertifizierungsverfahren EFQM wird gemäß DIN EN ISO 150 9001: 1994 zertifiziert. Dieses Verfahren wurde auf internationaler Ebene (ISO), gemäß europäischer Norm (EN) und auf deutscher Ebene als Industrielle Norm (DIN) definiert. Diese Qualitätsmanagementverfahren wurden für industrielle Abläufe gefertigt und sind nur bedingt auf den Klinikbereich übertragbar (1). Neben der Frage, was beispielsweise durch die DIN EN ISO zertifiziert wird, muß dieses System weiterentwickelt werden, und dabei stellt sich die Frage, was ist Qualität?

SELBMANN (2) fordert für eine qualitätsgesicherte Arbeitsstätte speziell für eine chirurgische Abteilung:

- Frühbesprechungen, Indikations- und Letalitätskonferenzen,
- tägliche Oberarzt- und wöchentliche Chefarztvisiten,
- detaillierte Leistungsstatistiken mit Qualitätsbezug,
- Infektions- und Komplikationsstatistiken,
- Messung der Patientenerfahrungen,
- klinikinterne Analyse der von außen geforderten Statistiken zur Qualitätssicherung,
- Haus-Leitlinien für die wichtigsten Versorgungsprobleme und -abläufe,
- einige problem-orientierte, interdisziplinäre Qualitätszirkel,
- größere Abteilungsbesprechungen mit Bekanntgabe von Verfahrensänderungen,
- klinikinterne Fortbildungsprogramme.

Die meisten dieser Anforderungen erfüllen chirurgische Kliniken, so auch die Klinik für Urologie im Reinhard-Nieter-Krankenhaus. Offen sind speziell die geforderten detaillierten Leistungsstatistiken mit Qualitätsbezug, die Infektions- und Komplikationsstatistiken, die Messung der Patientenerfahrungen sowie die Haus-Leitlinien für die wichtigsten Versorgungsprobleme und -abläufe. Frühbesprechungen, Indikations- und Letalitätskonferenzen können problemlos intern eingerichtet werden und sind in den meisten urologischen Kliniken Standard. Es hat sich bewährt, zweimal täglich die Besprechung durchzuführen. Im Rahmen der Frühbesprechungen werden spezielle Probleme aus dem Nachtdienst und der Notaufnahme angesprochen, in einer in unserem Hause

durchgeführten regelmäßigen Nachmittagsbesprechung werden vor allem die Indikationsstellungen für operative Eingriffe des Folgetages überprüft. Letalitätskonferenzen sollten bei Bedarf (Todesfall) unter Beteiligung aller involvierten Fachdisziplinen sowie des Pathologen abgehalten werden.

Ebenfalls in den meisten Kliniken erfüllt wird die tägliche Oberarzt- und wöchentliche Chefarztvisite.

Größere Abteilungsbesprechungen mit Bekanntgabe von Verfahrensänderungen sowie klinikinterne Fortbildungsprogramme sowohl für den ärztlichen als auch für den pflegenden Bereich werden in den meisten urologischen Kliniken in regelmäßigen Abständen durchgeführt.

Die klinikinterne Analyse der von außen geforderten Statistiken zur Qualitätssicherung setzt eine entsprechende Analyse und ein entsprechendes Qualitätsmanagement voraus. Der erste Schritt zur Einführung sind die Beschreibungen der wichtigsten Versorgungsprobleme und -abläufe. Diesen soll u.a. durch die Erfüllung der DIN EN ISO 150 9001: 1994 Rechnung getragen werden.

Durch die DIN EN ISO 150 9001: 1994 wird ein Qualitätsmanagement und damit Qualität bescheinigt, tatsächlich aber wird hier ein detailliertes Prozeßmanagement vorgegeben. Alle Arbeitsabläufe, von der Diagnostik über die Therapiemodalitäten im ärztlichen Bereich, von den Ablaufstrukturen der Patientenaufnahme (Verwaltung) über Pflegeabläufe in der Phase vor Einleitung eines Prozesses (konservativ oder

operativ) ebenso wie im postoperativen Verlauf werden detailliert in schriftlicher Form fixiert. Unberührt hiervon sind Individualentscheidungen, d.h. die Anpassung abweichender Arbeitsabläufe von den Prozeßnormen. Durch diese detaillierte Vorgabe von Arbeitsabläufen soll Qualität erzeugt werden, dabei werden jedoch die Arbeitsabläufe nur bedingt überprüft, es findet keine Überprüfung der erzeugten Qualität statt (Abb. 1).

Die detaillierten Leistungsstatistiken mit Qualitätsbezug sowie die Führung von Infektions- und Komplikationsstatistiken sind in der DIN EN ISO 150 9001: 1994 nicht enthalten. Sie stellen aber nur einen Aspekt der Qualität dar. Der 2. Aspekt der Qualität ist zusammengefaßt unter dem Begriff „Messung der Patientenerfahrungen“.

Die medizinische Qualität läßt sich anhand der betriebswirtschaftlichen Formel „maximaler Gewinn mit minimalem Aufwand in kürzestmöglicher Zeit“ definieren als maximaler Therapieerfolg in kürzestmöglicher Zeit ohne oder nur mit minimalen Nebenwirkungen.

Dieser Wert läßt sich speziell in den operativen Fächern aus der Diagnosenverschlüsselung nach ICD10, dem Prozedurenkatalog (ICPM), der Erfassung von Nebenwirkungen und Komplikationen der Therapie sowie der stationären Verweildauer rückschließen.

Der eingangs aufgestellte Leistungskatalog für eine qualitätsgesicherte Arbeitsstätte umfaßt auch die Frage nach Patientenerfahrungen. Hier spielt die subjektive Qualität die entscheidende Rolle. In diese sogenannte Patientenzufriedenheit gehen vor allem individuelle Faktoren ein, wie beispielsweise die Gesprächsmöglichkeiten, die Unterbringung, die hygienischen Möglichkeiten, die Qualität und Auswahlmöglichkeit des Essens, Raucherzimmer, evtl. Wartezeiten vor Untersuchungen oder Operationen, die Bettenbarschaft in Mehrbettzimmern, die Tagesablaufstrukturen und Zerstreungsmöglichkeiten wie beispielsweise das Fernsehangebot oder Zeitschriftenauslage (Tab. 1, Abb. 2).

Bei Einhaltung des Prozeßmanagements nach DIN EN ISO 150 9001: 1994 ist eine Qualitätserfassung und Kontrolle weder der subjektiven noch der objektiv erzeugten Qualität vorgesehen. Diese

## 0. Tag postop.:

- Mobilisation: Bettkante
- Spülung – Nein
- Antibiotika – 3-fach (Unacid bis Moni-J ex, 3 Tage Clont, 5 Tage Refobacin)
- Infusionen: 1000 NaCl, 1000 Stero, 500 frei, ggf. Aminomix
- peroral: schluckweise Tee, Magensonde offen
- Heparin: ja, in Oberarme
- Pneumonieprophylaxe bis mobil

Abb. 1: Detaillierte Arbeitsanweisung für den Tag „0“ nach radikaler Zystoprostato-vesiculektomie bezüglich des direkten postoperativen Procedere.



wird jedoch in Form detaillierter Leistungsstatistiken mit Qualitätsbezug, Infektions- und Komplikationsstatistiken sowie Messung der Patientenerfahrungen gefordert. Aus diesem Grund wurde

an der Klinik für Urologie im Reinhard-Nieter-Krankenhaus die Qualitätserfassung eingeführt. Hier wird zu jedem Patienten bei Entlassung nach der Zufriedenheit des Patienten gefragt sowie

nach der Einschätzung des Therapieerfolges (geheilt, gebessert, gleich, verschlechtert). Dabei subsumiert die Zufriedenheit auch die anderen, nur durch gezielte Fragebogenaktionen zu eruierten Einflußfaktoren (Abb. 2). Neben dieser subjektiven Qualitätserfassung wird der Therapieerfolg durch den Arzt dokumentiert in Abhängigkeit von der Diagnose gemäß ICD10, der Prozedur gemäß ICPM, Name, Vorname, Geburtsdatum und Geschlecht des Patienten. Die stationäre Verweildauer ebenso wie eine mögliche praeoperative Verweildauer zur Kompletierung der Diagnostik oder Therapie sekundärer, aber die Operation verschiebender Erkrankungen wird durchgeführt. Weiterhin werden alle iatrogenen Infekte bei endourologischen Eingriffen sowie die Wundheilung bei offen-chirurgischen Eingriffen erfaßt. In einem zusätzlichen Erfassungsfeld werden auch andere, möglicherweise indirekt durch die Operation hervorgerufene Komplikationen wie beispielsweise Thrombosen, Embolien, Pneumonien oder Harnverhalte eingegeben. Diese Daten liegen als Excel-Datei vor und lassen sich dann mit den Daten der OP-Erfassung (beispielsweise Operationsaal, OP-Dauer, OP-Team, Instrumentenschwester, Anästhesist, Wahl der Anästhesiemethode etc.) korrelieren. Hieraus ergibt sich ein interessantes Spektrum an möglichen Auswertungen.

Neben der Entwicklung und Verbesserung der Klinik lassen sich spezielle Fragestellungen eruiern, wie beispielsweise das Auftreten von Wundheilungsstörungen in Korrelation zu den Operateuren, Instrumentierschwestern oder verwendeten OP-Sälen. So kann gezielt aus einer Serie von Wundheilungsstörungen oder iatrogenen Infekten der Faktor ermittelt werden, auf den diese Wundheilungsstörungen oder iatrogene Infekte wahrscheinlich zurückzuführen sind (Abb. 3). Dafür wird die Gesamtdaten selektiert nach ICD10, bspw. der Diagnose „benigne Prostatahyperplasie“ (N40). Damit verbleiben im Prozedurenkatalog die ICPM-Verschlüsselungen für die transurethrale Resektion (TUR-P), offen-chirurgische Adenomenukleation, konservative Therapieansätze u.a. Nun wird nach der Prozedur, bspw. der TUR-P (ICPM 5-601.0) selektiert. Aus

Tab. 1: Befragung von n = 50 Patienten (Altersdurchschnitt 64,8 Jahre [19-87], 39 Männer, 11 Frauen) zur Wertigkeit nachfolgender Faktoren in der Beurteilung der subjektiven Qualität der Krankenhausbehandlung (1 = sehr wichtig, 2 = wichtig, 3 = egal, 4 = unwichtig)

Faktor	Durchschnittsergebnis	Häufigkeit der Angabe „1“ in %	Häufigkeit der Angabe „2“ in %
Behandlungserfolg	1,01	96	4
Gesprächsmöglichkeit mit Arzt	1,04	88	8
Gesprächsmöglichkeit mit Pflege	1,04	73	15
Stat. Verweildauer	1,31	42	23
Räumliche Unterbringung	1,54	35	50
Qualität des Bettes	1,27	65	31
Ausstattung Waschraum	1,46	46	50
Toilette	1,46	62	31
Auswahlmöglichkeit Essen	1,62	38	50
Essensqualität	1,42	50	46
Rauchmöglichkeit	2,93	8	15
Wartezeit vor Untersuchungen	1,81	15	65
Wartezeit vor OP	1,46	38	42
Bettnachbar	1,65	42	27
Strukturierung des Tagesablaufes	1,65	19	62
Regelmäßige ärztl. Visite	1,35	50	42
Regelmäßige OA- oder Chefarztvisite	1,38	50	35
Ausstattung TV, Radio	2,15	15	46
Cafeteria	2,35	12	23

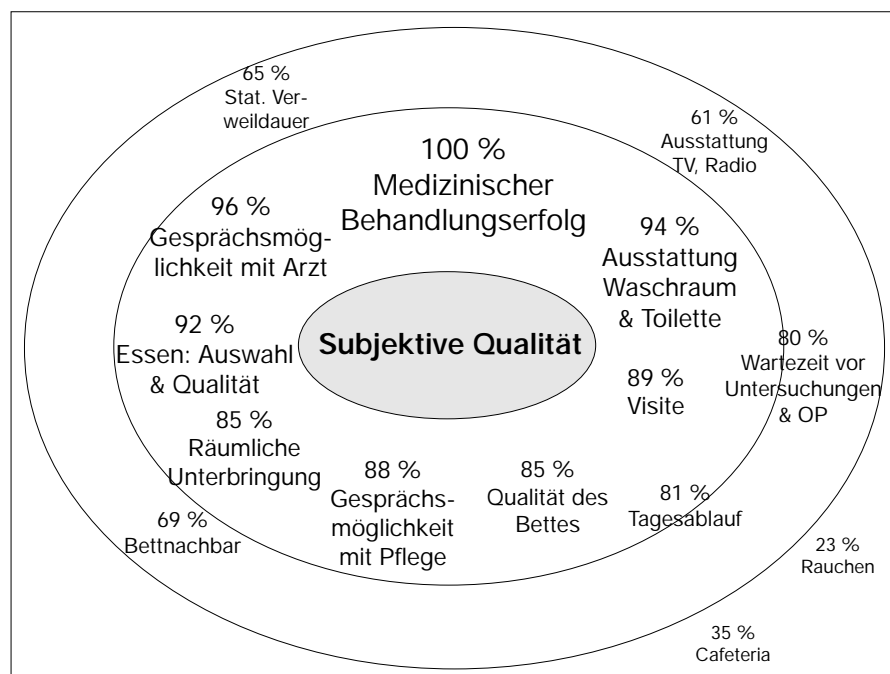


Abb. 2: Einflussfaktoren auf die subjektive Patientenzufriedenheit, Befragung von n = 50 Patienten (s.a. Tab. 1).

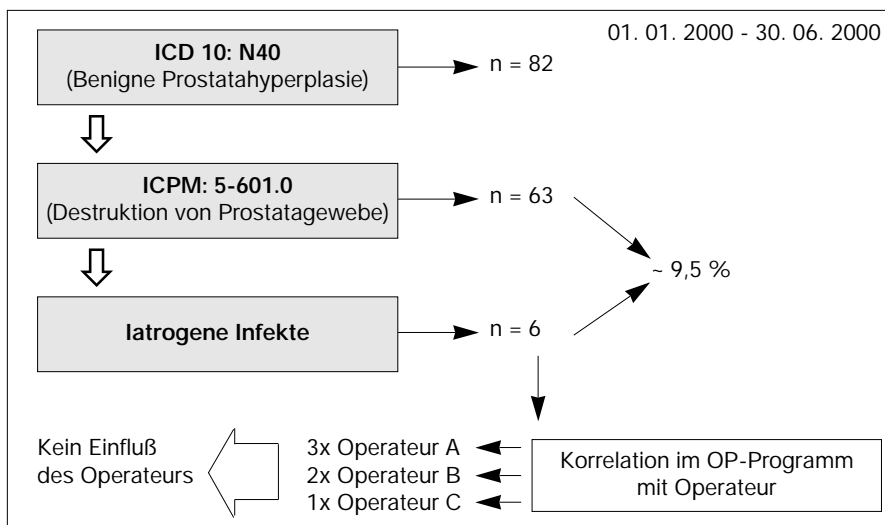


Abb. 3: Iatrogene Infekte nach transurethraler Resektion der Prostata.

diesem verbleibenden Patientenstamm lassen sich dann im Überblick nicht nur die mit Komplikationen behafteten postoperativen Verläufe herleiten, sondern es läßt sich mühelos auch ein genereller Verlauf in der Häufigkeit der Komplikationen herleiten. So lag die Zahl der iatrogen bedingten Harnwegsinfekte im 1. Quartal 2000 bei 11,4%, durch Verwendung eines anderen Kathetermaterials sowie eine Intensivierung der postoperativen Katheterpflege konnte die Infektionsquote im 2. Quartal auf 7,9% gesenkt werden. Weiterhin bietet die Zuordnung der Patienten mit einem iatrogen verursachten Harnwegsinfekt bei prinzipiell nicht durchgeführter antibiotischer Prophylaxe z.B. den Operateuren oder Instrumentierschwestern anhand der Datenerfassung im OP-Dokumentationssystem die Möglichkeit zu eruieren, ob bei einer der beteiligten Personen gehäuft Infekte auftreten.

Die objektive und subjektive Qualitätseinschätzung ist nicht übereinstimmend. Bei Auswertung der Daten für beispielsweise die ureterskopische Steinextraktion (Abb. 4) ergab sich folgendes Bild: n = 134 Ureterskopien mit Steinextraktion wurden zwischen Juli 1999 und Juni 2000 durchgeführt. Die Diagnosenverschlüsselung gemäß ICD10 läßt diese Eingriffe aus der Gesamtliste aller Prozeduren herausfiltern (N20.1: Ureterstein). Alle so nach der Prozedur 5-562.4 (ureterskopische Steinextraktion) behandelten Patienten können dem

objektiven Kriterium zugeordnet werden. Als objektives Kriterium gilt dabei die Steinfreiheit und die Komplikationsrate. Die Steinfreiheit kann weiter unterteilt werden in die Zahl der erforderlichen Eingriffe, die Komplikationsfreiheit in evtl. Nachbehandlungserfordernisse und iatrogene Infekte. Von den 134 nach diesem Diagnoseschlüssel und dieser Prozedur geführten Eingriffe waren 132 (98,5%) primär steinfrei, bei zwei Patienten waren Residualsteine verblieben, die durch eine sekundäre Ureterskopie entfernt wurden. Mehr als zwei Eingriffe/Prozeduren waren in keinem Fall erforderlich.

Bei n = 7 Patienten (5,3%) kam es zu einem iatrogen induzierten Harnwegsinfekt, der in allen Fällen komplikationsfrei unter antibiotischer Therapie ausheilte. Weitere Komplikationen traten nicht auf.

Werden nun diese 134 Patienten hinsichtlich ihrer subjektiven Einschätzung des Krankenhausaufenthaltes befragt,

zeigten sich 107 (79,9%) sehr zufrieden (Note 1). 19 (14,2%) waren zufrieden (Note 2), 7 (5,2%) waren nicht unzufrieden (Note 3) und ein Patient (0,7%) gab die Note 4 (unzufrieden).

Die subjektive und objektive Qualität stimmte nur bedingt überein. Betrachtet man die n = 126 primär steinfreien und komplikationsfreien Patienten, so zeigten sich von diesen 83% sehr zufrieden, 12% zufrieden, 5% nicht unzufrieden und 1% unzufrieden (Tab. 2, Abb. 4). Von den sechs Patienten mit primärer Steinfreiheit und iatrogen induziertem Harnwegsinfekt zeigten sich immerhin 33% sehr zufrieden, 50% zufrieden und 17% nicht unzufrieden. Keiner dieser Patienten gab eine schlechtere Note als 3. Aus diesen Zahlen läßt sich klar definieren, daß bei rund 18% der Patienten außer der medizinischen Qualität (komplikationsfreie, primäre Steinfreiheit bei Einzeldiagnose Harnleiterstein) andere, subjektive Einflüsse für die Beurteilung

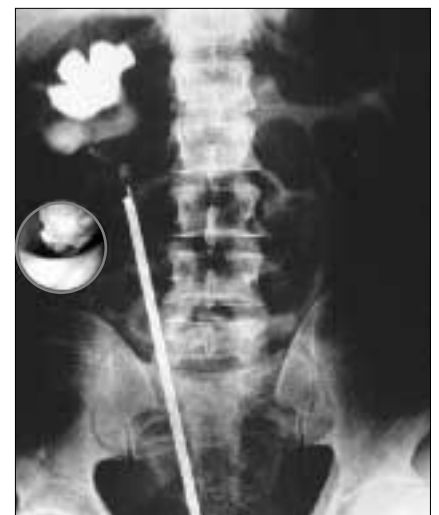

Abb. 4: Endoskopisches und korrelierendes radiologisches Bild einer ureterskopischen Steinextraktion.

Tab. 2: Subjektiv beurteilte Qualität und objektiver Erfolg für die Diagnose Ureterstein (N20.1) mit der Prozedur Ureterskopische Steinextraktion (5-562.4)

Medizinischer Erfolg	n =	Subjektiv			
		1	2	3	4
Primär steinfrei, komplikationsfrei	126	104	15	6	1
Primär steinfrei, Harnwegsinfekt	6	2	3	1	0
Sekundär steinfrei, komplikationsfrei	1	1	0	0	0
Sekundär steinfrei, Harnwegsinfekt	1	0	1	0	0
<b>134</b>	<b>107</b>	<b>19</b>	<b>7</b>	<b>1</b>	

der erbrachten Qualität eine Rolle spielen. Die Befragung einzelner Patienten aus dieser Gruppe zeigte die Wertigkeit von Wartezeiten, Essensqualität, Tagesabläufen und Begleitprogramm. Befragt wurden  $n = 7$  Patienten (5 Männer, 2 Frauen, Altersdurchschnitt 63,4 Jahre mit der Einzeldiagnose Ureterstein). Alle Patienten waren durch die primäre Ureterorenoskopie steinfrei und zeigten einen komplikationsfreien Verlauf. Alle diese Patienten beurteilten die Gesamqualität als „nicht unzufrieden“ oder „unzufrieden“. Auf die persönliche Einzelbefragung gaben alle Patienten die medizinische Leistung als gelungen an, jedoch wurden als Negativerlebnis und damit das Gesamturteil trübend folgende Faktoren (Mehrfachnennungen) angegeben:

- 4 x Probleme mit dem / den Bettnachbarn,
- 5 x Essen nicht in erwarteter Form,
- 5 x Unzufrieden mit der räumlichen Situation (Toilettenweg, Sanitärausstattung),

- 1 x fehlende Rauchmöglichkeit bei verordneter Bettruhe,
- 2 x Unzufriedenheit über ärztliche Präsenz (Gesprächszeit),
- 2 x Unzufriedenheit über Wartezeit auf Pflegekraft nach Betätigung der Bettklingel.

Durch diese EDV-technisch noch unbefriedigende zusätzliche Datenerfassung kann regelmäßig die subjektive und objektive Qualität der geleisteten Arbeit erfaßt werden. Damit ist die eingangs geforderte detaillierte Leistungsstatistik mit Qualitätsbezug sowie die Infektions- und Komplikationsstatistik erstellbar, ebenso wie die kontinuierliche Messung der Patientenerfahrungen. Aus der regelmäßigen, bei uns quartalsmäßig durchgeführten Analyse dieser Qualitätsdaten lassen sich klinikinterne Rückschlüsse und Verbesserungen herleiten. Damit ist, wenn auch mit einem erheblichen Mehraufwand in der Dokumentation die Forderung für eine qualitätsgesicherte Arbeitsstätte (2, 3) zu erfüllen. Wünschenswert wäre insbeson-

dere eine EDV-technische Verbesserung in der Verknüpfung dieser individuellen Qualitätsdaten mit der Prozedurendatei, z. B. dem OP-Management-System.

#### Literatur

- (1) SCHEINERT, H.D.: Zertifizierung von Krankenhäusern. *Urologe B* 40, 29-32 (2000)
- (2) SELBMANN, H.K.: What is „quality management“? *Chirurg* 66 (7), 647-651 (1995)
- (3) SELBMANN, H.K.: Modern techniques for quality control and quality management in gynecological health care. *Zentralbl. Gynakol.* 119 (9), 412-414 (1997)
- (4) SELBMANN, H.K.: Quality and innovation management in surgery for the patients benefit. *Langenbecks Arch. Chir. Suppl. Kongressbd.* 114, 872-879 (1997)

#### Korrespondenzanschrift:

PD Dr. med. Hans W. Wechsel  
 Leitender Arzt der Klinik für Urologie  
 Reinhard-Nieter-Krankenhaus  
 Friedrich-Paffrath-Straße 100  
 26389 Wilhelmshaven  
 Tel.: 04421 / 892742  
 Fax: 04421 / 891993  
 e-mail: hwwechsel@AOL.COM

## Erfolgsbeurteilung von 217 freien vaskulären Transplantaten zur Wiederherstellung der Hart- und Weichgewebe im Kopf- und Halsbereich nach Radiotherapie oder Radiochemotherapie

S. SCHULTZE-MOSGAU<sup>1)</sup> · J. WILTFANG<sup>1)</sup> · G. GRABENBAUER<sup>2)</sup> · F. RÖDEL<sup>2)</sup> · M. RADESPIEL-TRÖGER<sup>3)</sup> · P. KESSLER<sup>1)</sup> · F.W. NEUKAM<sup>1)</sup>

<sup>1)</sup> Klinik und Poliklinik für Mund-, Kiefer-, Gesichtschirurgie, Friedrich Alexander Universität Erlangen-Nürnberg

<sup>2)</sup> Klinik und Poliklinik für Strahlentherapie, Friedrich Alexander Universität Erlangen-Nürnberg

<sup>3)</sup> Institut für Medizinische Informatik, Biometrie und Epidemiologie, Friedrich Alexander Universität Erlangen-Nürnberg

#### Einleitung

Patienten mit Plattenepithelkarzinomen im Mund-, Kiefer- und Gesichtsbereich werden häufig im Rahmen einer multimodalen Tumortherapie interdisziplinär chirurgisch, chemo- und strahlentherapeutisch behandelt (22). Das Problem einer präoperativen Radiotherapie besteht unter anderem darin, daß in unterschiedlichem Ausmaß Wundheilungsstörungen bei der nachfolgenden chirurgischen Therapie auftreten können (1). Insbesondere kann die Einheilung von freien Transplantaten, die zur funktions-

orientierten und ästhetischen Rekonstruktion der Hart- und Weichgewebe nach ablativer Tumorchirurgie eingesetzt werden, verzögert bzw. gefährdet sein, so daß, trotz guter Erfolge freier Transplantate im nicht bestrahlten Gewebe, das Risiko eines Transplantatverlustes im bestrahlten Gewebe erhöht ist (4, 9, 19-23, 25-27).

Einigkeit besteht darüber, daß durch eine Mediafibrosierung mit Abnahme der glatten Muskelzellen und gesteigerter Synthese von Kollagen Typ I in vorbestrahlten Anschlußgefäßen nach prä-

operativer Bestrahlung und Chemotherapie das Risiko einer Thrombosierung im Bereich der Anastomose zwischen bestrahlten Anschlußgefäßen steigt und durch eine verminderte Vaskularisation des vorbestrahlten Transplantatlagers die Erfolgsrate freier vaskulärer Transplantate negativ beeinflusst werden kann (3, 5-8, 14, 18). Uneinheitlich sind in der Literatur die Angaben zur klinischen Erfolgsrate freier vaskulärer Transplantate bei vorbestrahlten Patienten. Die Erfolgsraten reichen von 61% bis 100% (1, 2, 4, 10, 11, 13, 30). Ursachen für die

divergierenden Angaben können in unterschiedlichen neoadjuvanten Behandlungsmodalitäten liegen. Histomorphometrische Analysen quantitativer Veränderungen an bestrahlten und chemotherapeutisch behandelten Gefäßen in Abhängigkeit von der Gesamtdosis und dem Intervall zwischen Bestrahlung/Chemotherapie und Transplantation freier vaskulärer Transplantate liegen in der Literatur bisher nicht vor. Unberücksichtigt ist ferner das Zeitintervall zwischen präoperativer Bestrahlung/Chemotherapie und Verpflanzung. Ziel der klinischen Untersuchung war die Klärung folgender Fragestellungen:

1. Welche klinische Erfolgsquote weisen freie vaskuläre Transplantate im vorbestrahlten Transplantatlager im Vergleich zum nicht vorbestrahlten Transplantatlager auf?
2. Welche Gefäßveränderungen finden sich an den Transplantat- und Anschlußgefäßen in Abhängigkeit von der Vorbehandlung?

**Patientenkollektiv und Methoden**

In der Zeit von 10/95 bis 03/00, wurden insgesamt 217 freie mikrovaskuläre Hart- und Weichgewebstransplantate (94 Radialislappen, 38 Latissimus dorsi-Lappen, 15 laterale Oberarm-lappen, 13 Skapula-/Paraskapulalappen, 25 knöcherne Skapulatransplantate, 32 Fibulatransplantate [osteokutan n = 22, rein knöchern n = 10]) zur Defektdeckung nach ablativer Tumorchirurgie bei Patienten mit Plattenepithelkarzinomen im Kopf- und Halsbereich eingesetzt.

Bei 73 Patienten bestand zum Zeitpunkt der freien Gewebeverpflanzung im Rahmen einer sekundären Rekonstruktion ein mit 60-70 Gy vorbestrahltes Transplantatlager. 50 Patienten erhielten vor primärer Rekonstruktion eine neoadjuvante simultane Radiochemotherapie mit einer medianen Gesamtdosis von 50 Gy (Spanne: 40-50 Gy, Einzeldosis: 1,8 Gy, 1x tgl.) und 800 mg/m<sup>2</sup>/d 5-Fluorouracil (5-FU) und 20 mg/m<sup>2</sup>/d Cisplatin in zwei Kursen für je 5 Tage. 76 Patienten wurden vor der vaskulären Rekonstruktion nicht vorbehandelt und dienten als Kontrollgruppe.

Von diesen 199 Patienten wurden 55 Patienten (männlich n = 46, weiblich n = 9; durchschnittliches Alter zum Operationszeitpunkt 53,8 Jahre, 31-75 Jahre)

mit Plattenepithelkarzinomen des Mundbodens (n = 36), der Zunge (n = 12) und/oder der Wange (n = 7) zur Untersuchung von qualitativen und quantitativen Veränderungen der Anastomosegefäße einbezogen und die vollständigen Daten dieser Patienten ausgewertet. Alle 55 Patienten rauchten täglich 10-30 Zigaretten und konsumierten 80-125 g Alkohol über einen Zeitraum von mindestens 20 Jahren. Stoffwechselerkrankungen wurden nicht festgestellt. Zur funktionellen und ästhetischen Rekonstruktion nach ablativer Chirurgie wurden bei diesen 55 Patienten folgende freie Weich- und Hartgewebstransplantationen durchgeführt: 42 Radialislappen, 6 Latissimus dorsi-Lappen, 6 osteokutane Fibulatransplantate, 1 lateraler Oberarm-lappen. Bei 41 Patienten wurde die freie Gewebstransplantation primär und bei 14 Patienten sekundär nach ablativer Tumorchirurgie durchgeführt. Bei Transplantation wurden 5-10 mm lange Gefäßproben von den Anschluß- und

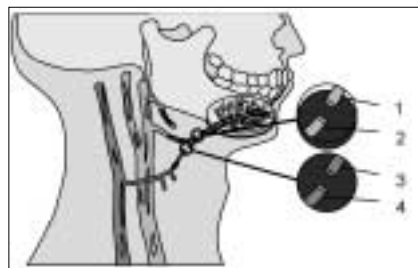


Abb. 1: Entnahme der Gefäßproben: 1 = Transplantatarterie, 2 = Anschlußarterie, 3 = Transplantatvene, 4 = Anschlußvene.

Transplantatgefäßen direkt vor mikrochirurgischer Anastomosierung entnommen und untersucht (Abb. 1). In Abhängigkeit von der Vorbehandlung des Transplantatlagers wurde folgende Gruppeneinteilung für die Gefäßuntersuchungen vorgenommen:

**Gruppe 1:** Patienten (n = 16), die ausschließlich chirurgisch therapiert wurden und keine Radio- oder Chemotherapie erhielten.

**Gruppe 2:** Patienten (n = 20), die präoperativ eine neoadjuvante simultane Radiochemotherapie mit einer medianen Gesamtdosis von 50 Gy (40-50 Gy) und 800 mg/m<sup>2</sup>/d 5-Fluorouracil (5-FU) und 20 mg/m<sup>2</sup>/d Cisplatin in zwei Kursen für je 5 Tage erhielten. Das mediane Zeitintervall zwischen Radiochemotherapie und Transplantation war 1,5 Monate (Interquartilrate: 0,7 Monate).

**Gruppe 3:** Patienten (n = 19), die eine Radiotherapie mit einer medianen Gesamtdosis von 68 Gy (60-70 Gy) erhalten hatten, und ein medianes Zeitintervall von 78,7 Monaten (IQR: 31,3 Monate) zwischen Radiotherapie und Transplantation aufwiesen. Diese Gruppe enthielt 10 Patienten mit einer Osteoradionekrose des Unterkiefers.

Das durchschnittliche Alter zum Operationszeitpunkt in Gruppe 1 war 56,8 Jahre (31-75 Jahre), in Gruppe 2 53,0 Jahre (40-71 Jahre) und in Gruppe 3 51,7 Jahre (34-74 Jahre).

Insgesamt wurden 220 Gefäße (55 Anschlußarterien, 55 Anschlußvenen, 55 Transplantatarterien und 55 Transplantatvenen) untersucht (Tab. 1).

Tab. 1

<b>Gruppe 1:</b>	
16 Anschlußarterien	(4 A. thyroidea sup., 5 A. carotis ext., 5 A. facialis, 2 A. lingualis)
16 Transplantatarterien	(15 A. radialis, 1 A. brachialis prof.)
16 Anschlußvenen	(Äste der V. jugularis int.)
16 Transplantatvenen	(11 V. radialis, 4 V. cephalica, 1 V. brachialis prof.)
<b>Gruppe 2:</b>	
20 Anschlußarterien	(6 A. thyroidea sup., 7 A. carotis ext., 6 A. facialis, 1 A. lingualis)
20 Transplantatarterien	(18 A. radialis, 1 A. peronea, 1 A. thoracodorsalis)
20 Anschlußvenen	(Äste der V. jugularis int.)
20 Transplantatvenen	(9 V. radialis, 9 V. cephalica, 1 V. peronea, 1 V. thoracodorsalis)
<b>Gruppe 3:</b>	
19 Anschlußarterien	(14 A. thyroidea sup., 4 A. carotis ext., 1 A. facialis)
19 Transplantatarterien	(9 A. radialis, 5 A. peronea, 5 A. thoracodorsalis)
19 Anschlußvenen	(Äste der V. jugularis interna)
19 Transplantatvenen	(5 V. radialis, 4 V. cephalica, 5 V. peronea, 5 V. thoracodorsalis)

**Histologische Untersuchungs-  
methoden der Anastomosegefäße**

Die 5-10 mm langen Gefäßproben wurden in Schaffer'scher Lösung (36% Formalin neutralisiert mit CaCO<sub>3</sub>, 80% Isopropanol) fixiert und in einer aufsteigenden Alkoholreihe entwässert (70-100% Isopropanol and 100% Xylol). Nach Paraffineinbettung wurden von jedem Gefäß drei Querschnitte (2 µm) im Abstand von 10 µm angefertigt und HE / EvG gefärbt (17, 28).

Die gefärbten Präparate wurden im Hellfeldmikroskop (Zeiss, Oberkochen, Deutschland) bei 25- bis 100facher Vergrößerung auf pathologische Veränderungen der Media und Intima, wie eine Hyalinose, den Verlust von glatten Muskelzellen und eine Ablösung der Intima hin untersucht. Zur vergleichenden, qualitativen Analyse von Veränderungen wurde folgende Gradeinteilung vorgenommen:

- Grad 0 Keine Veränderungen der Media oder Intima,
- Grad I Hyalinose der Media und/oder der Intima,
- Grade II Hyalinose der Media und/oder der Intima, Verlust glatter Muskelzellen, Pflastersteinrelief der Intima und/oder Intimaablösung.

Die qualitative Analyse wurde an allen 3 Gefäßquerschnitten pro Gefäß von drei Untersuchern unabhängig durchgeführt und dokumentiert. Als definitives Grading eines Gefäßes wurden die Untersuchungsergebnisse der Mehrheit der Untersucher oder aller drei Untersucher gewertet.

**Quantitative histomorphometrische Analyse**

Zur quantitativen histomorphometrischen Analyse wurden die Gefäßquerschnitte bei 50facher Vergrößerung fotografiert (29 DIN Kodak Film), digitalisiert (Nikon LS-2000; Nikon GmbH, Germany, Düsseldorf, Germany) und mit dem NIH Image Programmsystem V1.61 (U.S. National Institutes of Health, Scion Image PC, Scion Corporation, USA, <http://rsb.info.nih.gov/nih-image>) ausgewertet. Rechnergestützt wurden bei 100facher Endvergrößerung folgende Untersuchungsgrößen bestimmt und auf der Grundlage markierter Pixels berechnet: Totaler Gefäßquer-

schnitt, Mediafläche, Intimafläche und Gefäßlumen. Zur Erfassung des Einflusses einer Radio- oder Radiochemotherapie auf eine anteilige Zu- oder Abnahme der Media, der Intima oder des Lumens am Gesamtquerschnitt wurde die Ratio Media/Gesamtquerschnitt, Intima/Gesamtquerschnitt und Lumen/Gesamtquerschnitt bestimmt. Die histomorphometrische Vermessung wurde dreimal unabhängig von zwei Untersuchern ausgeführt. Die Mittelwerte der Meßwerte gingen in die weitere Analyse ein.

**Statistische Analyse**

Zur Darstellung qualitativer Veränderungen der Anschluß- und Transplantatgefäßanalyse wurde eine Häufigkeitsanalyse der pathologischen Veränderungen (Grad 0-II) durchgeführt und mittels Chi-Quadrat-Test bei einem Signifikanzniveau von p < 0,05 auf Unterschiede zwischen den Untersuchungsgruppen geprüft. Die Darstellung der histomorphometrischen Analyse erfolgte in Boxplots mit Angabe des Medians, IQR und Minimum-/Maximumwerte. Das Ziel-

kriterium war die Ratio Media/Gesamtquerschnitt, Intima/Gesamtquerschnitt und Lumen/Gesamtquerschnitt. Die Überprüfung auf Unterschiede der Ratio im Gruppenvergleich wurde mit dem KRUSKAL-WALLIS- bzw. MANN-WHITNEY-U-TEST (p < 0,05) durchgeführt. Zur Analyse der Einflußgröße des Alters wurde eine Kovarianzanalyse mit der Variablen Alter als Kovariante durchgeführt. Die Voraussetzung der Kovarianzanalyse wurde mit dem KOLMOGOROV-SMIRNOV Test und dem LEVENE'S Test auf Gültigkeit (Signifikanzniveau: p < = 0,05) geprüft. Alle Berechnungen erfolgten mit dem SPSS Programmsystem V9 für Windows (SPSS Inc., Chicago, USA).

**Ergebnisse**

Klinisch waren 196 von 217 freien Weichgewebe- und Hartgewebetransplantaten erfolgreich (90%) (Tab. 2). Die Verlustrate betrug 6% (2 Fibulatransplantate, 3 Latissimus dorsi-Lappen, 4 Radialislappen). Eine partielle Nekrose trat bei 12 Weichgewebetransplantaten auf (Teilverlustrate: 4%).

Tab. 1: Klinische Erfolgsraten vaskulärer Transplantate in Abhängigkeit von einer präoperativen Radio- oder Radiochemotherapie

Erfolgsraten / Verluste	Transplantate		
Total / freie vas. Transplantate (n = 217)	Erfolg	90 %	(n = 196)
	Teilverlust	4 %	(n = 9)
	Verlust	6 %	(n = 12)
60-70 Gy Vorbestrahlung (73 Patienten)	Erfolg	84 %	(n = 61)
	Teilverlust	7 %	(n = 5)
	Verlust	9 %	(n = 7)
40-50 Gy Vorbestrahlung + 5-FU+Cis (50 Patienten)	Erfolg	90 %	(n = 45)
	Teilverlust	4 %	(n = 2)
	Verlust	6 %	(n = 3)
Keine Vorbestrahlung (76 Patienten)	Erfolg	94 %	(n = 72)
	Teilverlust	3 %	(n = 2)
	Verlust	3 %	(n = 2)

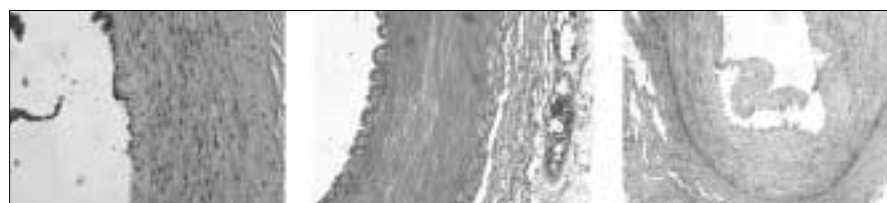


Abb. 2: Einteilung der qualitativen histologischen Gefäßveränderungen: Grad 0 (links), Grad I (mitte) Hyalinose, Grad II (rechts) Hyalinose und Intimaablösung. HE/EvG Färbung.

Die Erfolgsrate vaskulärer Transplantate bei 73 Patienten mit einer vorausgegangenen Radiotherapie von 60-70 Gy betrug 84% (n = 61). Die Verlustrate wurde mit 9% (n = 7) und die Teilverlustrate mit 7% (n = 5) ermittelt. Bei 50 Patienten mit einer neoadjuvanten Radiochemotherapie (40-50 Gy und 5-FU+Cisplatin) betrug die Erfolgsrate der Transplantate 90% (n = 45), die Verlustrate 6% (n = 3) und die Teilverlustrate 4% (n = 2). Bei 76 Patienten ohne Vorbehandlung wurde eine Erfolgsrate der Transplantate von 94% (n = 72), eine Verlustrate von 3% (n = 2) und eine Teilverlustrate von ebenfalls 3% (n = 2) ermittelt.

50 von 55 freien Transplantaten, die in die Untersuchung der Anastomosegefäße einbezogen wurden, zeigten klinisch komplikationslose Einheilung (klinische Erfolgsrate: 91%). Partielle Nekrosen des Transplantatgewebes wurden an 3 Radialislapen bei 3 Patienten der Gruppe 3 festgestellt (Rate partieller Nekrosen: 5%). Revisionen aufgrund einer arteriellen Anastomoseninsuffizienz am 1. postop. Tag mußten bei einem Patienten der Gruppe 3 mit einem Radialislapen und einem Patienten der Gruppe 2 mit einem Latissimus dorsi-Lappen durchgeführt werden. Beide Lappen waren danach erfolgreich. Die Erfolgsrate betrug 91% und entspricht der Erfolgsrate der 217 Transplantate. Bei zwei Patienten der Gruppe 3, die beide mit 70 Gy im Kopf- und Halsbereich 7 bzw. 8 Jahre vor der Rekonstruktion der Weichgewebe nach ablativer Tumorchirurgie bestrahlt worden waren, gingen ein Radialislapen und ein Latissimus dorsi-Lappen verloren (Mißerfolgsrate: 4%).

**Qualitative histologische Ergebnisse**

Die Ergebnisse der qualitativen histologischen Untersuchung von Veränderungen der Anschluß- und Transplantatarterien sind in den Abbildungen 3 und 4 dargestellt. Insgesamt wurden 44 Anschlußarterien und 48 Transplantatarterien ausgewertet. In Gruppe 3 zeigten 11 von 14 Anschlußarterien eine Hyalinose der Media und Intima und eine Intimaablösung (Grad II) (Abb. 3). Es fand sich ein signifikantes Überwiegen (p = 0,009) von Veränderungen des Grades II bei Anschlußarterien in der Gruppe 3 gegenüber Anschlußarterien der Gruppen 1 und 2. Ein Vergleich der Gruppen 1 und 2 ergab keinen signifikanten Unterschied der Gefäßveränderungen (p = 0,328).

Die qualitative Untersuchung der Transplantatarterien erbrachte im Gruppenvergleich keinen statistisch signifikanten Unterschied (p = 0,127). Von 48 Transplantatarterien wurden nur bei 12 Arterien Veränderungen des Grades I und II ermittelt (Abb. 4). Die pathologisch veränderten Gefäße verteilten sich nahezu gleichmäßig auf alle drei Gruppen. Eine intraindividuelle Gruppenanalyse der 19 Patienten in Gruppe 3, die eine signifikante Zunahme (p = 0,009) einer Hyalinose und Intimaablösungen an den Anschlußarterien zeigte, ergab im Gegensatz zu den Anschlußarterien keine entsprechenden Veränderungen des Grades II an den Transplantatarterien.

Die Ergebnisse der qualitativen Analyse der Anschluß- und Transplantatvenen sind in den Abbildungen 5 und 6 dargestellt. Insgesamt wurden 35 Anschluß- und 36 Transplantatvenen ausgewertet.

Bei den Anschlußvenen fanden sich Grad I Veränderungen (Hyalinosen) lediglich bei 5 von 35 Venen (Gruppe 1: n = 1; Gruppe 2: n = 2; Gruppe 3: n = 2). Veränderungen des Grades II wurden nur an einer Anschlußvene der Gruppe 3 festgestellt (Abb. 5). Mit einer Ausnahme wurden keine pathologischen Veränderungen (Grad 0) bei den Transplantatvenen gefunden. Es fanden sich keine signifikanten Unterschiede zwischen den Gruppen für Anschluß- (p = 0,43) und Transplantatvenen (p = 0,54) (Abb. 6).

Hinsichtlich der Festlegung der Gradeinteilung fanden sich keine relevanten Unterschiede zwischen den Untersuchern bei der qualitativen Auswertung der Arterien und Venen.

**Quantitative histomorphometrische Ergebnisse**

Die quantitative histomorphometrische Analyse der Anschluß- und der Transplantatarterien ist in den Abbildungen 7 und 8 als Ratio der Media, der Intima und des Lumens zur Gesamtfläche dargestellt. Bei der Analyse der Anschlußarterien war die Ratio Media/Gesamtfläche in Gruppe 3 (Median 0,53; IQR 0,10) signifikant kleiner als in Gruppe 1 (p = 0,02) (Median 0,60; IQR 0,29) und Gruppe 2 (p = 0,046) (Median 0,59; IQR 0,19). Ein signifikanter Unterschied der Ratio Lumen/Gesamtfläche zeigte sich zwischen Gruppe 1 und 3 (p = 0,01) (Gruppe 1: Median 0,24; IQR 0,15; Gruppe 2: Median 0,33; IQR 0,15; Gruppe 3: Median 0,36; IQR 0,18). Das Patientenalter als Kovariante hatte keinen signifikanten Einfluß auf die Analyse (p = 0,32). Die Ratio Intima/Gesamt-

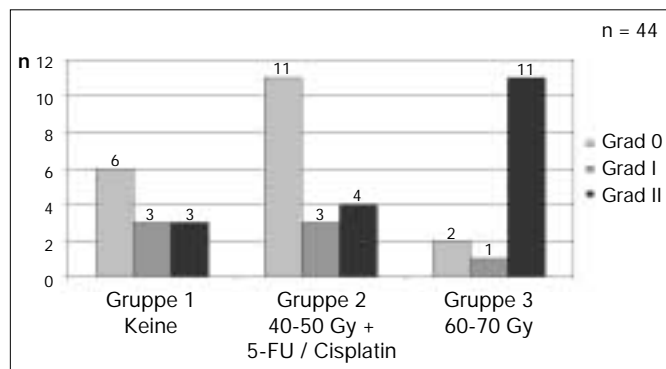


Abb. 3: Verteilung der qualitativen histologischen Gefäßveränderungen der Anschlußarterien.

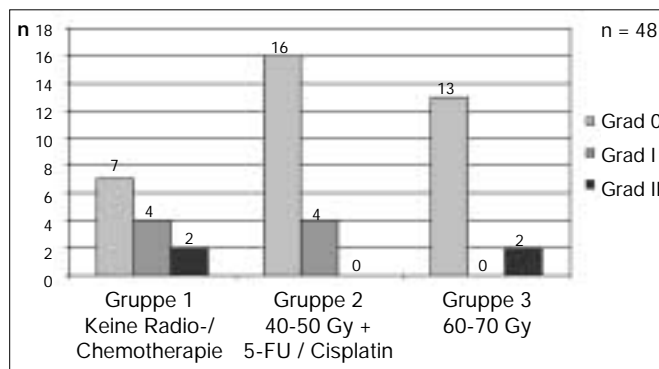


Abb. 4: Verteilung der qualitativen histologischen Gefäßveränderungen der Transplantatarterien.

fläche der Anschlußarterien zeigte im Vergleich der Gruppen keinen signifikanten Unterschied ( $p = 0,63$ ).

Im Gegensatz zu den signifikanten Gruppenunterschieden bei den An-

schlußarterien ergab die Analyse bei den Transplantatarterien keine signifikanten Unterschiede (Abb. 8). Zur Überprüfung des Einflusses einer systemischen Applikation von 5-FU/Cispla-

tin auf Gefäßwandveränderungen wurden die Gruppe 2 mit der Gruppe 1 und 3 verglichen. Hierbei zeigte die Analyse keine signifikanten Unterschiede ( $p = 0,63$ ).

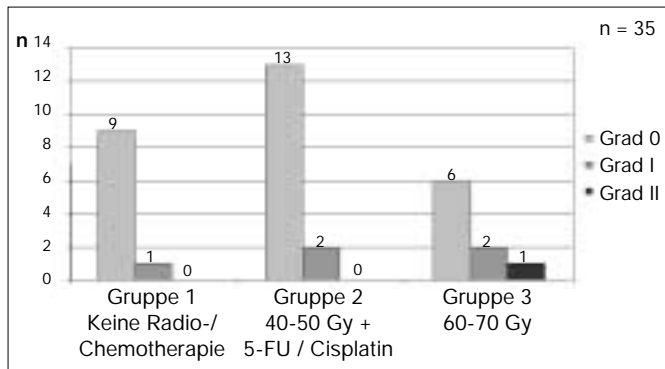


Abb. 5: Verteilung der qualitativen histologischen Gefäßveränderungen der Anschlußvenen.

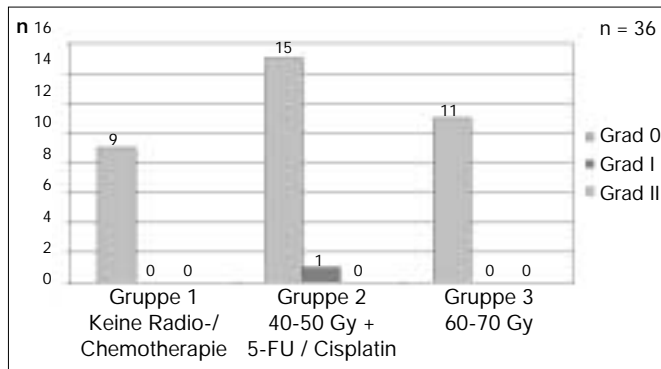


Abb. 6: Verteilung der qualitativen histologischen Gefäßveränderungen der Transplantatvenen.

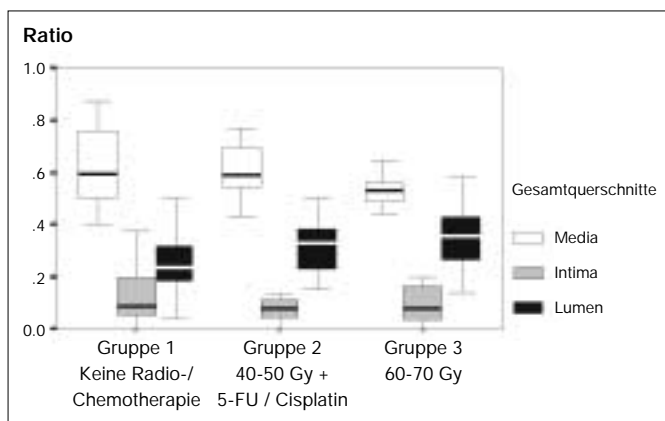


Abb. 7: Histomorphometrische Veränderungen der Media-, Intima- und Lumenfläche an Anschlußarterien.

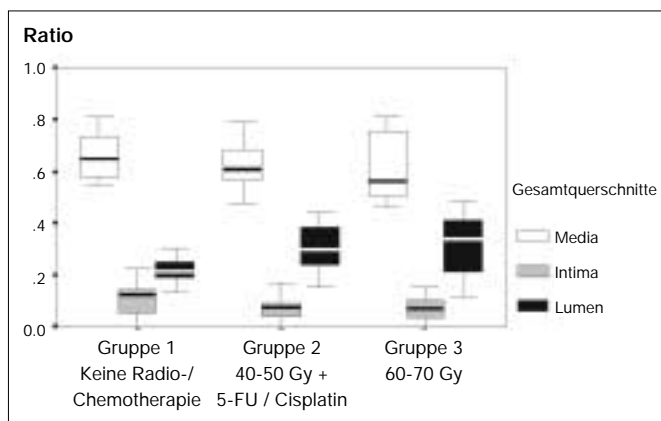


Abb. 8: Histomorphometrische Veränderungen der Media-, Intima- und Lumenfläche an Transplantatarterien.

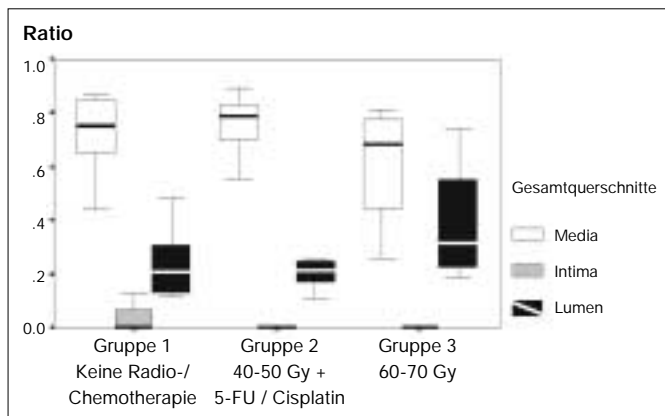


Abb. 9: Histomorphometrische Veränderungen der Media-, Intima- und Lumenfläche an Anschlußvenen.

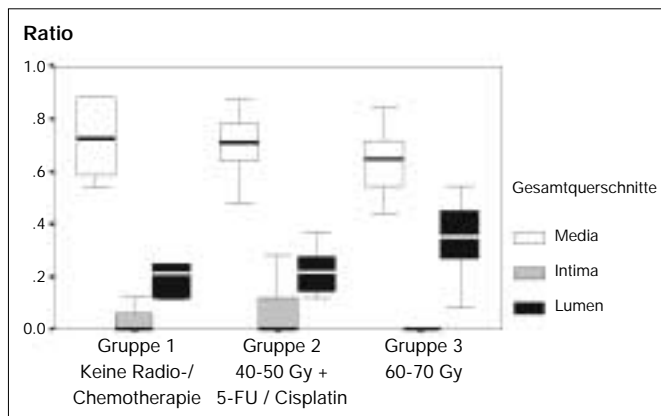


Abb. 10: Histomorphometrische Veränderungen der Media-, Intima- und Lumenfläche an Transplantatvenen.

Die Ergebnisse der histomorphometrischen Auswertung der Anschluß- und Transplantatvenen sind als Ratio Media/Gesamtquerschnitt, Intima/Gesamtquerschnitt und Lumen/Gesamtquerschnitt in den Abbildungen 9 und 10 dargestellt. Zwischen den Gruppen wurden keine signifikanten Unterschiede der Anschluß- und Transplantatvenen hinsichtlich anteiliger Media- oder Intimaflächenveränderungen am Gesamtquerschnitt gefunden. Ein Vergleich innerhalb der Gruppen ergab ebenfalls keine Unterschiede. Eine Veränderung der Ratio der Transplantatvenen in Gruppe 2 gegenüber den Transplantatvenen der Gruppen 1 und 3 als Hinweis auf eine Veränderung der Venen durch den alleinigen Effekt einer systemischen Behandlung mit 5-FU/Cisplatin konnte ebenfalls ausgeschlossen werden ( $p = 0,96$ ).

Die Ergebnisse der quantitativen Analyse zeigten keine relevanten Unterschiede zwischen den Untersuchern. Die Überprüfung des Alters als Einflußgröße auf die qualitativen und quantitativen Ergebnisse ergab in der Kovarianzanalyse keinen signifikanten Einfluß des Alters auf die Ergebnisse der Gruppen ( $p = 0,80$ ).

### Diskussion

Es konnte gezeigt werden, daß bei Patienten nach einer präoperativen Bestrahlung von 60-70 Gy und einem Intervall zwischen Bestrahlung und sekundärer Rekonstruktion von 78,7 Monaten signifikante qualitative und quantitative histologische Veränderungen an den Anschlußarterien bestehen und klinisch bei diesen Patienten mit einem erhöhten Risiko eines totalen (4%) oder partiellen (5%) Transplantatverlustes gerechnet werden muß. Im Gegensatz hierzu konnte belegt werden, daß eine präoperative Bestrahlung von 40-50 Gy mit simultaner Chemotherapie mit 5-FU und Cisplatin sowie einem medianen Intervall von 1,5 Monaten zur Operation nicht zu histologischen Veränderungen an den Anschlußgefäßen führt, da im Vergleich zu nicht bestrahlten und nicht chemotherapeutisch vorbehandelten Patienten keine signifikanten qualitativen oder quantitativen histologischen Unterschiede an den Anschlußgefäßen gefunden wurden. Zur Überprüfung des Ein-

flusses der Höhe der Gesamtdosis und des Intervalls zwischen Bestrahlung und Operation war die gewählte Gruppeneinteilung sinnvoll. Zur Ausschaltung von systematischen Fehlern wurden die Untersuchungen von verschiedenen Personen unabhängig erhoben. Ebenfalls konnte durch die getrennte Auswertung von Anschluß- und Transplantatgefäßen belegt werden, daß ausschließlich eine systemische Chemotherapie mit 5-FU und Cisplatin 1,5 Monate vor der Weichgewebeverpflanzung zu keinen signifikanten histologischen Veränderungen an den Transplantatgefäßen führte. Durch die gleichmäßige Altersverteilung innerhalb der Gruppen und die Kovarianzanalyse unter Einschluß des Alters konnte belegt werden, daß das Alter keine signifikante Einflußgröße bei den gefundenen Veränderungen darstellte. Ebenfalls war durch die gleichmäßige Verteilung der Risikofaktoren keine Verzerrung der Ergebnisse zu erwarten und sichergestellt, daß ausschließlich der Einfluß einer Radio- und Chemotherapie auf die Gefäße untersucht wurde. Andere Untersuchungen belegen, daß das Alter allein keinen signifikanten Einfluß auf Gefäßwandveränderungen, Proliferations- und Reparaturvorgänge von Gefäßzellen hat (18). Klinische Untersuchungen ergaben ebenfalls keinen signifikanten Einfluß des Alters und Risikofaktoren wie Nikotin- und Alkoholabusus auf die Erfolgsrate freier vaskulärer Transplantate (16, 24). Ursächlich für die gefundenen Ergebnisse ist neben der Höhe der Gesamtdosis das Zeitintervall zwischen Bestrahlung und Rekonstruktion von im Median 2 bis 2,5 Jahren. Unter Berücksichtigung der Spätfolgen nach Bestrahlung, wie Fibrosierungen durch gesteigerte Kollagen I- und IV-Expression bei gleichzeitiger Abnahme von Kollagen III, können neben der Hyalinose in der Media der Anschlußarterien, Intimadehiszenzen als Veränderung der mechanischen Festigkeit in bestrahlten Gefäßen aufgefaßt werden (5, 14). Diese Erkenntnis ist insofern bedeutsam, als eine regelrechte Heilung der Anastomose Voraussetzung für die Einheilung vaskulärer Transplantate im ersatzschwachen Transplantatlager ist. Nach einer Mikroanastomose kommt es innerhalb von 20 Tagen zu einer Reendothelialisa-

tion der Endothelschicht und Ausbildung einer Media und Adventitia im Anastomosenbereich (12). Für eine Einschränkung der endothelialen Reparaturvorgänge spricht, daß nach Bestrahlung qualitative Veränderungen in der DNA von Endothelzellen mit konsekutivem Anstieg einer Pinozytose und in den Nuclei eine Zunahme von pathomorphologischen Veränderungen des Euchromatins nachgewiesen wurden (29).

In der Literatur werden unterschiedliche Angaben zur klinischen Erfolgsprognose freier vaskulärer Transplantate im vorbestrahlten Transplantatlager gemacht: Während YAMAMOTO über eine 100% Erfolgsrate von 6 Radialislappen nach einer präoperativen Bestrahlung mit 75,8 Gy berichtet, werden in größeren Kollektiven von 101 freien Transplantaten Erfolgsraten von 91% für nicht bestrahlte Patienten und von 88% für Patienten, die mit 50 bis 65 Gy 3-5 Wochen vor Transplantation bestrahlt wurden, angegeben (1, 2, 30). GURLEK et al. fanden eine Erfolgsrate von 97% bei 30 bestrahlten Patienten, die durchschnittlich 78 Monate vor der Rekonstruktion bestrahlt wurden, und einer Komplikationsrate von 40% (7). Somit liegt die klinische Erfolgsrate freier vaskulärer Transplantate im bestrahlten Transplantatlager mit 91% im Bereich der in der Literatur gemachten Angaben. In Übereinstimmung mit MULHOLLAND et al. stellen die Gesamtreferenzdosis einer präoperativen Bestrahlung und das Zeitintervall zwischen Bestrahlung und Verpflanzung entscheidende Einflußfaktoren für einen Transplantationserfolg dar (15). Ab einer Dosis von 60 bis 70 Gy und einem Intervall von 2,5 Jahren nach Bestrahlung muß mit einem erhöhten Risiko eines partiellen oder totalen Transplantatverlustes gerechnet werden (15). Präventiv wird bei diesen Patienten in Übereinstimmung mit GURLEK et al. die Verwendung von großkalibrigen bestrahlten Gefäßen zur Verringerung des Risikos einer Thrombose des Lappenstiels vorgeschlagen (7).

Zusammenfassend kann betont werden, daß eine neoadjuvante simultane Radiochemotherapie bei einem Zeitintervall von 1,5 Monaten zwischen dem Ende der Radiochemotherapie und freier vaskulärer Transplantation vergleichbare



Erfolgsraten aufweist wie die Transplantation ohne präoperative Vorbehandlung. Im Gegensatz ist bei einer sekundären Rekonstruktion mit vaskulären Transplantaten nach einer Bestrahlung mit 60-70 Gy mit erhöhten Verlustraten zu rechnen. Diese Ergebnisse sprechen nicht zuletzt auch aufgrund der histologischen Veränderungen an den Anastomosegefäßen für eine primäre Rekonstruktion im Rahmen der ablativen Tumortherapie bei vorausgegangener simultaner Radiochemotherapie.

## Literatur

- (1) AITASALO, K., RELANDER, M., VIROLAINEN, E.: Microvascular free tissue transfers after preoperative irradiation in head and neck reconstructions. *Acta Otolaryngol. Suppl.* 529, 247 (1997)
- (2) AITASALO, K., RELANDER, M., VIROLAINEN, E.: The success rate of free flaps after preoperative irradiation in head and neck reconstruction. *Ann. Chir. Gynaecol.* 86, 311 (1997)
- (3) EIDUS, L.K., LIUBIMOV, N.V., LEVITMAN, M.K., PLOTNIKOVA, E.D.: The early decrease in the endothelial cells of the cerebral vessels of rats after local irradiation. *Radiobiology* 30, 266 (1990)
- (4) EVANS, G., SCHUSTERMAN, M., KROLL, S., MILLER, M., REECE, G., ROBB, G., AINSLIE, N.: The radial forearm free flap for head and neck reconstruction: A review. *Am. J. Surg.* 168, 446 (1994)
- (5) FOLLOWHILL, D.S., TRAVIS, E.L.: Differential expression of collagen types I and III in sequential and primary fibrosis in irradiated mouse colon. *Radiat. Res.* 144, 318 (1995)
- (6) GUELINCKX, P., BOECKX, W., FOSSION, E., GRUWEZ, J.: Scanning electron microscopy of irradiated recipient blood vessels in head and neck free flaps. *Plast. Reconstr. Surg.* 74, 217 (1984)
- (7) GURLEK, A., MILLER, M.J., AMIN, A.A., EVANS, G.R., REECE, G.P., BALDWIN, B.J., SCHUSTERMAN, M.A., KROLL, S.S., ROBB, G.L.: Reconstruction of complex radiation-induced injuries using free-tissue transfer. *J. Reconstr. Microsurg.* 14, 337 (1998)
- (8) HALLAHAN, D.E., STABA-HOGAN, M.J., VIRUDACHALAM, S., KOLCHINSKY, A.: X-ray-induced P-selectin localization to the lumen of tumor blood vessels. *Cancer Res.* 58, 5216 (1998)
- (9) HAUSAMEN, J.E., NEUKAM, F.W.: Resection of tumors in tongue, floor of the mouth, and mandible: possibilities of primary reconstruction. *Recent. Results. Cancer Res.* 134, 25 (1994)
- (10) JOSE, B., BANIS, J., FLYNN, M., LINDBERG, R., SPANOS, W.J.J., PARIS, K., ROHM, J.: Irradiation and free tissue transfer in head and neck cancer. *Head. Neck* 13, 213 (1991)
- (11) KROLL, S.S., SCHUSTERMAN, M.A., REECE, G.P., MILLER, M.J., EVANS, G.R., ROBB, G.L., BALDWIN, B.J.: Choice of flap and incidence of free flap success. *Plast. Reconstr. Surg.* 98, 459 (1996)
- (12) LIDMAN, D., DANIEL, R.K.: The normal healing process of microvascular anastomoses. *Scand. J. Plast. Reconstr. Surg.* 15, 103 (1981)
- (13) MARKOWITZ, B., TALEISNIK, A., CALCATERA, T., SHAW, W.: Achieving mandibular continuity with vascular bone flaps: a comparison of primary and secondary reconstruction. *J. Oral Maxillofac. Surg.* 52, 114 (1994)
- (14) MARTIN, S.G., STRATFORD, M.R., WATFA, R. R., MILLER, G.G., MURRAY, J.C.: Collagen metabolism in the murine colon following X irradiation. *Radiat. Res.* 130, 38 (1992)
- (15) MULHOLLAND, S., BOYD, B., MCCABE, S., CULLANE, P., ROTSTEIN, L., BROWN, D., YOO, J.: Recipient vessels in head and neck microsurgery: radiation effect and vessel access. *Plast. Reconstr. Surg.* 92, 628 (1993)
- (16) REECE, G.P., SCHUSTERMAN, M.A., MILLER, M.J., KROHN, S., BALDWIN, B.J., WANG, B.J.: Morbidity associated with free-tissue transfer after radiotherapy and chemotherapy in elderly cancer patients. *J. Reconstr. Microsurg.* 10, 375 (1994)
- (17) ROMEIS, B.: Histological preparation technique. *Monographie Oldenbourg Verlag München*, 1396 (1968)
- (18) ROSEN, E.M., GOLDBERG, I.D., MYRICK, K.V., LEVENSON, S.E.: Radiation survival of vascular smooth muscle cells as a function of age. *Int. J. Radiat. Biol. Relat. Stud. Phys. Chem. Med.* 48, 71 (1985)
- (19) SCHLIEPHAKE, H., SCHMELZEISEN, R., NEUKAM, F.W.: The free revascularized rectus abdominis myocutaneous flap for the repair of tumour related defects in the head and neck area. *Br. J. Oral Maxillofac. Surg.* 34, 18 (1996)
- (20) SCHMELZEISEN, R., HAUSAMEN, J.E., MICHIAKI, Y., NEUKAM, F.W.: Modern concepts of soft tissue reconstruction in the head and neck. *Asian J. Oral Maxillofac. Surg.* 4, 73 (1992)
- (21) SCHULTZE-MOSGAU, S., STECKELER, S., SCHLIEPHAKE, H., NEUKAM, F.W.: Intra- And Postoperative Invasive PO2 Measurements On Microvascular Anastomosed Osseous And Myocutaneous Flaps In Comparison To Regional Flaps - A Prospective Clinical Study. In: Kärcher, H. (ed.): *Functional Surgery of the Head and Neck*. RM Druck & Verlagsgesellschaft m.b.H., Graz, 187 (1995)
- (22) SCHULTZE-MOSGAU, S., ERBE, M., GIROD, S., NEUKAM, F.W.: Postoperative Capillary Haemoglobin Measurement by Spectrophotometry as a Monitoring Method for free radial forearm and free latissimus dorsi flaps. *J. Cranio. Maxillofac. Surg.* 24, 104 (1996)
- (23) SCHUSTERMAN, M.A., REECE, G.P., MILLER, M.J.: Osseous free flaps for orbit and mid-face reconstruction. *Am. J. Surg.* 166, 341 (1993)
- (24) SUOMINEN, S., ASKO-SELJAVAARA, S.: Free flap failures. *Microsurgery* 16, 396 (1995)
- (25) URKEN, M., WEINBERG, H., BUCHBINDER, D., MOSCOSO, J., LAWSON, W., CATALANO, P., BILLER, H.: Microvascular free flaps in head and neck reconstruction. *Arch. Otolaryngol. Head Neck Surg.* 120, 633 (1994)
- (26) WAX, M.K., BRIANT, T.D., MAHONEY, J.L.: Lateral-arm free flap for reconstruction in the head and neck. *J. Otolaryngol.* 25, 140 (1996)
- (27) WEI, F.C., LUTZ, B.S., CHEN, H.C., TSAI, M.H., LIN, P.Y.: Free transverse colon transplantation for functional reconstruction of intra-oral lining: a clinical and histologic study. *Plast. Reconstr. Surg.* 102, 2346 (1998)
- (28) WEIGERT, C.: Staining method for elastic fibers. *Zbl. Pathol.* 9, 289 (1898)
- (29) YAMAGUCHI, N., YAMASHITA, T., YAMASHITA, J.: A histological and flow cytometric study of dog brain endothelial cell injuries in delayed radiation necrosis. *J. Neurosurg.* 74, 625 (1991)
- (30) YAMAMOTO, Y., FURUKAWA, H., SUGIHARA, T., FUKUDA, S., FURUTA, Y., RYU, T.: Radial forearm free-flap reconstruction following radiotherapy and total laryngectomy. *J. Reconstr. Microsurg.* 15, 15 (1999)

## Korrespondenzanschrift:

Priv.-Doz. Dr. Dr. S. Schultze-Mosgau  
 Glückstraße 11  
 91054 Erlangen  
 Phone: +49-9131-853-3601  
 Fax: +49-9131-853-4219  
 E-mail: stefan.schultze-mosgau@  
 mkg.imed.uni-erlangen.de

# Bioglass-Partikulate zur Füllung knöcherner Defekte

CHR. M. MÜLLER-MAI<sup>1)</sup> · M. VOGEL<sup>1)</sup> · CHR. VOIGT<sup>1)</sup> · U. GROß<sup>2)</sup> · R. RAHMANZADEH<sup>1)</sup>

<sup>1)</sup> Labor für Biomaterialforschung, Klinik und Poliklinik für Unfallchirurgie, Universitätsklinikum Benjamin Franklin, FU Berlin

<sup>2)</sup> Institut für Pathologie, Universitätsklinikum Benjamin Franklin, FU Berlin

## Einleitung

Die Füllung größerer knöcherner Defekte, insbesondere in belasteten Arealen, beschäftigt die Wissenschaft bereits seit Jahrhunderten. Bis zum heutigen Tag ist keine vollständig befriedigende Lösung gefunden worden. Xenogene und homologe Transplantate können zu Immunreaktionen führen oder Krankheitserreger übertragen. Auch die sog. Thermodesinfektion homologen Knochens beseitigt dieses Risiko nicht restlos. Autologer Knochen, der Goldstandard noch heute, steht nicht in unbegrenzter Menge zur Verfügung, beinhaltet die Risiken eines Zweiteingriffs und setzt damit für den Patienten ein zusätzliches Trauma bei der Entnahme. Eine Alternative sind allogene Implantate. Diese müssen knochenbindend sein, d.h. sie müssen wie autologer oder homologer Knochen über eine physikochemische Verbindung in den Knochen eingebaut werden. Seit 1971 (2) ist bekannt, daß Materialien, die die o.g. Eigenschaft besitzen, künstlich hergestellt werden können. Bioglass, von L.L. HENSCH beschrieben, war das erste Material für das der Nachweis der Knochenbindung erbracht werden konnte. In der Zwischenzeit sind viele andere Materialien entwickelt worden, wie z.B. andere Glasysteme, Glaskeramiken, die große Gruppe der Kalziumphosphatkeramiken, Kalziumkarbonate und andere. Alle Materialien sind jedoch wenig belastbar, da sie eine Brüchigkeit aufweisen. Die Degradation aller genannten Materialien ist, in solider Form implantiert, unvollständig, so daß mechanisch minderbelastbare Implantatreste im Körper verbleiben können. Daher ist zu fordern, daß ein ideales knochenbindendes Implantat auch degradierbar ist, so daß es vom Knochen ersetzt werden kann. Die Fragestellung der hier durchgeführten Untersuchung war daher, ob eine gerichtete Knochenregeneration möglich ist, wenn partikuläre bioaktive Implantate benutzt werden. Durch die große Oberfläche der Partikulate kann die De-

gradierbarkeit bei erhaltener Knochenbindung erhöht werden.

## Material und Methoden

3 Biogläser der Bezeichnungen 45S5, 52S und 55S mit unterschiedlichen Löslichkeiten und dadurch bedingt unterschiedlich schneller Knochenbindung wurden implantiert (Tab. 1). Die unterschiedlichen Löslichkeiten der 3 Materialien waren durch unterschiedlichen Siliziumoxydanteil bedingt. 45S5 war am löslichsten, 55S am wenigsten löslich. Umgekehrt dazu verhält sich das Knochenbindungsverhalten. Dieses ist bei 45S5 am besten, am langsamsten bei 55S (1). Die implantierten Partikel wiesen Durchmesser zwischen  $560 \pm 170 \mu\text{m}$  und  $450 \pm 200 \mu\text{m}$  auf (Tab. 2). 100 mg wurden in jeden gesetzten Defekt implantiert. Die Implantation erfolgte bilateral in den spongiosen Knochen der distalen Femurepiphyse von Chinchillakaninchen (3). Der Defekt wurde mit einem chondrokortikalen Gewebedeckel verschlossen. Die Untersuchung wurde vor Implantation, nach 7, 28 und 84 Tagen Implantationsdauer durchgeführt. Die Partikel wurden mittels Lichtmikroskopie und Elektronenmikroskopie untersucht. Die Präparation

der histologischen Schnitte erfolgte wie bereits beschrieben (3, 4). Die Vermessung der geweblichen Regenerate bzw. der Partikelparameter wurde mittels Histomorphometrie durchgeführt.

## Ergebnisse

Vor Implantation fanden sich angulierte, irreguläre, nicht poröse Partikel der angegebenen Größen (1). Bei allen 3 Materialchargen nahmen der Durchmesser und die Fläche der Partikel über die Zeit signifikant ab. Dabei war der Substanzverlust zwischen 0 und 7 Tagen am größten (78-80% Substanzverlust, Tab. 2). Zwischen 7 und 84 Tagen fand sich dagegen nur noch ein geringer Substanzverlust bei allen 3 Chargen, was mit der zunehmenden Knochenbindung der Partikel und der dadurch entstehenden Stabilisierung der Partikeloberflächen zu erklären ist. Der Substanzverlust war bei 45S5 geringgradig stärker als bei 52S und bei 55S. Nach 84 Tagen wurde ein Substanzverlust zwischen 78 (52S) und 89,2% (45S5) bezogen auf die Partikeloberfläche gemessen. In der Zeit zwischen 7 und 84 Tagen war eine zunehmende Knochenneubildung im Bohrloch zu beobachten. Nach 7 Tagen war das Bohrloch noch homogen von den implantierten Partikeln ausgefüllt (Abb. 1), Knochenkontakte waren nur fokal zu den äußersten Partikelschichten im Bohrloch bei 45S5 zu beobachten. Nach 28 Tagen fanden sich im Defektbereich viele neugebildete Knochen trabekel, welche die implantierten Partikel bzw. die Interpartikularräume durchbauten. Das Material war insbesondere im dorsalen Bereich des

Tab. 1: Komposition der implantierten Biogläser in Gewichtsprozent

	SiO <sub>2</sub>	Na <sub>2</sub> O	CaO	P <sub>2</sub> O <sub>5</sub>
45S5	45	24,5	24,5	6
52S	52	21	21	6
55S	55	19,5	19,5	6

Tab. 2: Partikelfläche in mm<sup>2</sup> vor Implantation (vor I.), nach 7, 28 und 84 Tagen (d) Implantationsdauer (Werte in % bezogen auf den Wert vor Implantation)

d	vor I.	7	28	84
45S5	0,13 (100)	0,028 (21,5)	0,029 (22,3)	0,014 (10,8)
52S	0,10 (100)	0,020 (22,0)	0,029 (29,0)	0,022 (22,0)
55S	0,15 (100)	0,030 (20,0)	0,042 (26,7)	0,023 (13,3)

Defektes weitgehend verschwunden und von neu gebildeten Trabekeln ersetzt (Abb. 2). In höheren Vergrößerungen zeigten die Partikel deutliche Auslaugungs- und Degradationsphänomene. Sie verloren ihre typische oben be-

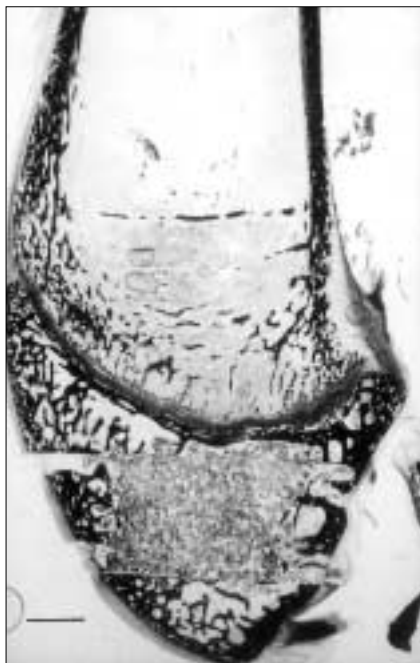

Abb. 1: 45S5 Bioglass nach 7 Tagen Implantationsdauer. Distales Kaninchenfemur im Sagittalschnitt, Färbung nach von Kossa Fuchsin. Bohrloch mit implantierten Partikeln in der distalen Epiphyse. Ventral chondrokortikaler Deckel zum Verschluss des Bohrlochs. Nach 7 Tagen nur fokale Knochenkontakte zur äußersten Partikelschicht. Lichtmikroskopie, Balken 2 mm.

schriebene Form. Es traten sog. Pouchformationen, becherförmige Vertiefungen der Implantatpartikel auf (Abb. 3). Nach 84 Tagen war das Bohrloch fast vollständig von jungen Knochen trabekeln durchbaut. Partikelreste fanden

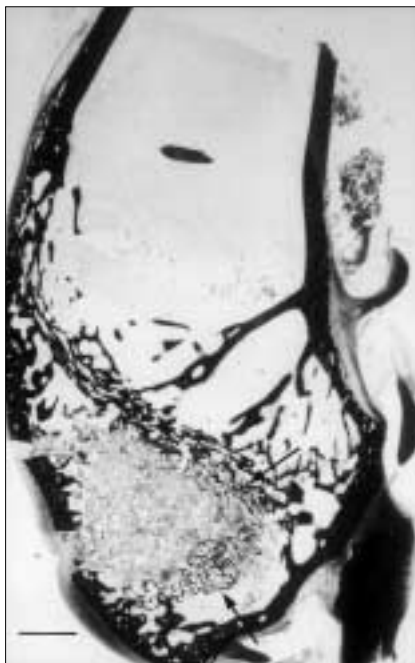

Abb. 2: 55S nach 28 Tagen. Deutliche Knochenneubildung, insbesondere im dorsalen Anteil des Implantationsbetts. In diesem Bereich weitgehender Abbau der Implantatpartikel (Pfeile). Lichtmikroskopie, von Kossa-Paragonfärbung, Balken 2 mm.

sich nur in höheren Vergrößerungen. Auch hier waren viele Pouchformationen zu finden. Zum Teil zerfielen diese in noch kleinere Reste (Abb. 3). Dazwischen lag Fettmark wie zwischen den Trabekeln neben dem Bohrloch.

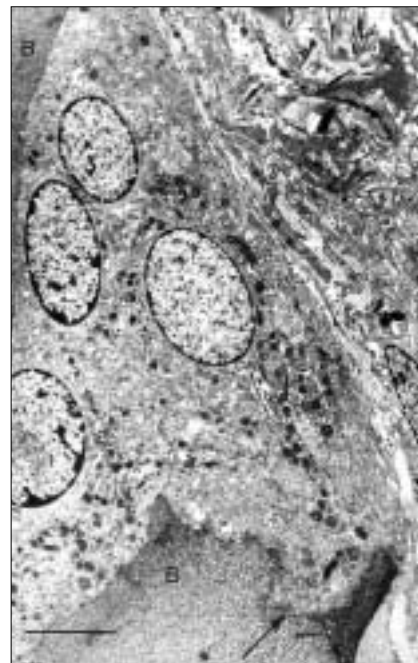


Abb. 4: 52S nach 84 Tagen. Multinukleäre Riesenzelle in Kontakt zu Bioglass-Partikeln (B). Gefaltete Membranabschnitte in einer Lakune im Bioglass-Partikel als Zeichen der aktiven zellulären Resorption (Pfeil). Transmissionselektronenmikroskopie, Balken 2 µm.

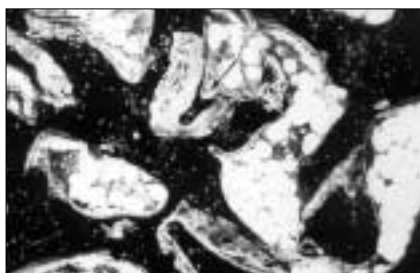

Abb. 3 (links nebenstehend): 52S nach 84 Tagen. Bohrloch mit knöchernen trabekulären Regeneraten durchbaut (braun). Diese schließen einzelne Bioglass-Partikelreste (sog. Pouchformationen, Pfeile) ein. Knochenneubildung in den Pouchformationen. Dazwischen Degradationsprodukte der Pouchformationen (kleine Pfeile) und Fettmark. Lichtmikroskopie, von Kossa-Paragonfärbung, Balken 100 µm.

Tab. 3: Knochenkontakte zur Partikeloberfläche in % der Partikeloberfläche ± Schwankung des Mittelwerts bei Biogläsern nach 7 - 84 Tagen Implantationsdauer

d	7	28	84
45S5	0,03 ± 0,03	41,8 ± 7,5	29,1 ± 6,6
52S	0 ± 0	39,5 ± 8,1	30,8 ± 12,5
55S	0 ± 0	25,7 ± 6,8	40,8 ± 7,5

Transmissionselektronenmikroskopisch konnte gezeigt werden, daß auf den Partikeln vereinzelt Riesenzellen mit einer Vielzahl von Kernen zu finden waren. Diese wiesen abschnittsweise auch gefaltete Membranen auf, die dem Bürstensaum von Osteoklasten ähnelten. Diese Membranabschnitte waren in Vertiefungen der Partikeloberfläche zu finden, so daß eine aktive Resorption der Partikeloberflächen stattgefunden hat (Abb. 4). Die Histomorphometrie der Gewebeanteile im Bohrloch zeigte nach 7 Tagen nur fokale Kontakte der neugebildeten Trabekel zu den implantierten Partikeln (Tab. 3). Die höchsten Knochenkontakte, gemittelt über alle Partikelschichten im Bohrloch, erreichte

45S5 nach 28 Tagen mit 41,8%, die niedrigsten 55S mit 25,7% (Tab. 3). Nach 84 Tagen dagegen war ein Rückgang der Knochenkontakte bei 45S5 und 52S zu verzeichnen. Bei 55S wurde ein Anstieg auf 40,8% gemessen.

## Zusammenfassung und Diskussion

Das Ziel einer gerichteten Knochenregeneration durch Implantation bioaktiver, degradierbarer Gläser ist tierexperimentell erreichbar. In der vorliegenden Untersuchung konnte ein zentripetaler Partikelersatz durch Knochen nachgewiesen werden, d. h. neugebildeter Knochen wuchs vom Bohrlochrand in den Defekt, während die Bioglasspartikel degradiert wurden. Die Degradation der Materialien ist durch den unterschiedlichen Siliziumgehalt und die dadurch unterschiedliche Löslichkeit sowie durch das Verhältnis Partikeloberfläche zu Partikelvolumen steuerbar. Die Degradationsrate ist von großer Bedeutung, da zu schnell degradierbare Implantate zu einer Weichgewebsbildung führen. Die Degradation des Materials 45S5 war ohne Signifikanz schneller als die von 52S und diese als die von 55S. Die Mechanismen der Degradation sind passive Prozesse wie

Auslaugung und dadurch induzierte Spalt- und Pouchbildungen sowie partikulärer Zerfall und aktive Resorption der Partikeloberflächen durch multinukleäre Riesenzellen. Die neugebildeten Knochenbälkchen erreichen das Zentrum des Bohrlochs nach 28 Tagen. Die Knochenbildung war bei 45S5 ohne Signifikanz schneller als bei 52S und bei 55S. Der Rückgang der Knochenkontakte zu 45S5 und 52S nach 84 im Vergleich zu 28 Tagen ist zu beachten. Mögliche Erklärungen sind eine zu hohe Löslichkeit der beiden Chargen und dadurch eine gestörte Knochenneubildung oder aber der Implantationsort. Hier handelt es sich um einen physiologisch-trabekelarmen Ort in der distalen Femurepiphyse. Die Abnahme der Knochen trabekel an diesem Ort könnte damit auch Folge normaler Umbauvorgänge sein. Weitere Untersuchungen u. a. mit längeren Liegezeiten müssen diese Frage klären. Insgesamt kann aus den hier vorliegenden Ergebnissen gefolgert werden, daß eine gerichtete Regeneration des Knochens durch bioaktive Partikulate dann möglich ist, wenn Degradation und Knochenneubildung im Gleichgewicht stehen.

## Literatur

- (1) ASTM F1877-98: Standard practice for characterization of particles. Annual book of ASTM standards, Vol. 13.01, 1410-1421 (1999)
- (2) HENCH, L.L., SPLINTER, R.J., ALLEN, W.C., GREENLEE, T.K.: Bonding mechanisms at the interface of ceramic prosthetic materials. J. Biomed. Mater. Res. Symp. 2, 117-141 (1971)
- (3) MÜLLER-MAI, C.M., SCHMITZ, H.J., STRUNZ, V., FUHRMANN, G., FRITZ, T., GROSS, U.: Tissues at the surface of the new composite material titanium/glass-ceramic for replacement of bone and teeth. J. Biomed. Mater. Res. 23, 1149-1168 (1989)
- (4) MÜLLER-MAI, C.M., VOIGT, C., GROSS, U.: Incorporation and degradation of hydroxyapatite implants of different surface roughness and surface structure in bone. Scanning Microsc. 4, 613-624 (1990)

## Korrespondenzanschrift:

Dr. med. Christian Matheus Müller-Mai  
Labor für Biomaterialforschung, Klinik  
und Poliklinik für Unfallchirurgie,  
Universitätsklinikum Benjamin Franklin,  
Freie Universität Berlin  
Hindenburgdamm 30, 12200 Berlin,  
Tel.: 030 - 8445 2927,  
biomatdoc@freenet.de

# Normale Hautsensibilität in für die Lappenchirurgie des Kopf-Halsbereiches relevanten Regionen

M. VESPER · B. ZAHN · M. HEILAND · R. SCHMELZLE

Nordwestdeutsche Kieferklinik, Mund-, Kiefer- und Gesichtschirurgie, Universitätsklinikum Hamburg-Eppendorf, Hamburg

## Einleitung

Bei der Weiterentwicklung der rekonstruktiven Chirurgie des Kopf-, Halsbereiches konzentriert sich nun nach Etablierung von regionalen Lappen und dem mikrochirurgischen Gewebetransfer das Interesse zunehmend auf die detailliertere Wiederherstellung von Funktion und Ästhetik (1). Ein wichtiger Aspekt ist dabei die Sensibilität rekonstruierter Gewebeoberflächen, wobei die Notwendigkeit nervaler Anastomosen und die zu erzielenden postoperativen Ergebnisse kontrovers diskutiert werden. Die meisten Untersuchungen beziehen sich dabei auf den Radialislap- pen mit der möglichen Anastomose des

Nervus cutaneus antebrachii. Im Gegensatz zu BOYD (1) verneinen BAUMANN (2) und VRIENS (3) die Notwendigkeit einer nervalen Rekonstruktion. Die beschriebenen Ergebnisse sind bei Latissimuslappen ebenfalls widersprüchlich (4). Wegen seiner segmentalen sensiblen Versorgung ist dabei die Rekonstruktion deutlich komplexer (5, 6). Häufig sind bei Untersuchungen zu Resensibilisierungen jedoch die Quantifizierung der Sensibilität und der Vergleich mit nicht operativ vorgeschädigten Hautarealen unbefriedigend.

Um für derartige postoperative Untersuchungen Vergleichswerte eines jungen, gesunden Probandenkollektivs zu ha-

ben, möchten wir hier die Ergebnisse der Empfindungsschwelle von SEMMES-WEINSTEIN Monofilamenten im Kopf-, Halsbereich sowie der Regionen von Radialis- und Latissimuslappen bei einer derartigen Kontrollgruppe demonstrieren. SEMMES-WEINSTEIN Monofilamente sind als Testmethode für die Untersuchung der sensiblen Qualitäten Berührung und bei Verwendung der stärkeren Filamente auch Druck etabliert. Allerdings muß berücksichtigt werden, daß man keine wahren Sensibilitätsschwellen erhält, sondern vielmehr einen Bereich eingrenzt, in dem sich die Empfindungsschwellen befinden (7, 8). Die Problematik, mit den erhältlichen

Filamenten die Empfindungsschwelle der sensibelsten Arealen nicht unterschreiten zu können, ist bereits diskutiert worden (9) und erfordert den Einsatz Computer-unterstützter Systeme (10).

### Material und Methode

55 neurologisch unauffällige Probanden (25 weiblich und 30 männlich) nahmen an dieser Studie teil. Das Durchschnittsalter betrug 25,2 Jahre, mit einer Altersspanne von 20 bis 33 Jahren. Die 19 verwendeten SEMMES-WEINSTEIN Monofilamente wurden von SOMEDIC SENSELAB (Hörby, Schweden) bezogen. 40 reproduzierbare Testpunkte der rechten Körperseite (Gesicht 13, Hals 7, Unterarm 8 und Rücken 12) wurden jeweils dreimal untersucht. Wie vom Hersteller empfohlen, wurden die Filamente langsam aufgesetzt und vorsichtig bis zu ihrer Biegung niedergedrückt, für ca. 1,5 sec gehalten und in derselben Geschwindigkeit wie beim Aufsetzen wieder entfernt. Auf diese Weise können Drücke von 1,1 g/mm<sup>2</sup> bis zu 137,3 g/mm<sup>2</sup> appliziert werden. Sämtliche Untersuchungen wurden in denselben Räumlichkeiten, bei identischer Luftfeuchtigkeit in entspannter Atmosphäre und einer bequemen Position des Probanden durchgeführt. Wegen teilweiser Beeinflussung der Testung durch starke Körperbehaarung konnten nicht alle Punkte bei allen Probanden untersucht werden. Der Druck in g/mm<sup>2</sup> des ersten Filamentes, das mindestens zwei von drei möglichen Empfindungen auslöste, wurde als Empfindungsschwelle gewertet. Verzögerte Antworten nach mehr als drei Sekunden wurden negativ gewertet.

### Ergebnisse

Die niedrigsten Sensibilitätschwellen wurden bei den Gesichtspunkten festgestellt (Median 1,1 g/mm<sup>2</sup>, 1,1 - 4,5 g/mm<sup>2</sup>), gefolgt von den cervicalen Untersuchungspunkten (Median 1,1 g/mm<sup>2</sup>, 1,1 - 14,1 g/mm<sup>2</sup>). Die Region des Radialislappens (Median 1,6 g/mm<sup>2</sup>, 1,1 - 25 g/mm<sup>2</sup>) ergab der Latissimusregion (Median 1,6 g/mm<sup>2</sup>, 1,1 - 25 g/mm<sup>2</sup>) ähnliche Ergebnisse. Allerdings waren die radialen Punkte bis auf zwei Ausnahmen empfindlicher, während die dorsalen Punkte allgemein höhere Empfindungsschwellen zeigten (Abb. 1).

### Diskussion

Die Idee, Empfindungsschwellen für die verschiedenen sensiblen Qualitäten bei gesunden Probanden zu definieren, ist nicht neu, allerdings sind derartige Untersuchungen unseres Wissens nach für die Region von Radialis- und Latissimus-Transplantate noch nicht durchgeführt worden. Die Berücksichtigung der Empfindungsschwellen in zu transplantierendem Gewebe als Ausdruck der Anzahl sensorischer Endorgane bzw. Nervenfasern ist aber wegen des immer noch ungeklärten Mechanismus der Reinnervierung bei entsprechenden postoperativen Untersuchungen von nicht unerheblicher Bedeutung. Als ein involvierter Mechanismus wird dabei die Regeneration entlang vorhandener nervaler Strukturen diskutiert (11, 12), genauso wie die Bedeutung erhaltener nervaler Strukturen im Transplantatbett hervorgehoben wird (3). Eine detaillierte Studie zur normalen Sensibilität im Gesichtsbereich publizierte COSTAS 1994 (9). 116 Probanden wurden bezüglich der statischen Zwei-Punkt Diskrimination und Berührung mit SEMMES-WEINSTEIN Monofilamenten untersucht. Bei der ersten Technik konnten sie gute, reproduzierbare Ergebnisse erhalten, wobei die Diskriminationsdistanzen im lateralen und posterioren Gesichtsbereich zwischen 17 und 25 mm und im Bereich der Lippen zwischen 3 und 7 mm lagen. Die Untersuchungen mit SEMMES-WEIN-

STEIN Monofilamenten ergaben nach ihrer Meinung keine reproduzierbaren Resultate. Die normale Sensibilität im Gesichtsbereich wurde ebenfalls von POSNICK untersucht (13). Bei 36 gesunden Patienten wurde die statische und bewegliche Zwei-Punkt Diskrimination, der Druck und die Vibrationsempfindung untersucht. Auch in dieser Studie wurde der Druck mit SEMMES-WEINSTEIN Monofilamenten im gesamten Kopfbereich untersucht. Diese Arbeitsgruppe konnte die Ergebnisse sicher reproduzieren und empfehlen. Der Lippenbereich wurde dabei als empfindlichste Region identifiziert, was einerseits durch die Innervationsdichte erklärbar ist, andererseits sich aber auch in der Überrepräsentation dieser Körperregion im sensorischen Homunculus widerspiegelt (14). Grundsätzlich ist bei Sensibilitätsuntersuchungen mit SEMMES-WEINSTEIN Monofilamenten zu beachten, daß in Abhängigkeit des verwendeten Testsets der mit den einzelnen Filamenten ausgeübte Druck einerseits in g/mm<sup>2</sup> oder andererseits als Logarithmus der zehnfachen Kraft in Milligramm, die zur Biegung des Filamentes aufgewendet werden muß, angegeben wird. In der Literatur finden sich beide Angaben, so daß die Vergleichbarkeit weiter erschwert wird (3, 15). Da die verwendeten Filamente aus Nylonmonofilamenten hergestellt werden, sind sie hygroskopisch. Die daraus resultierende

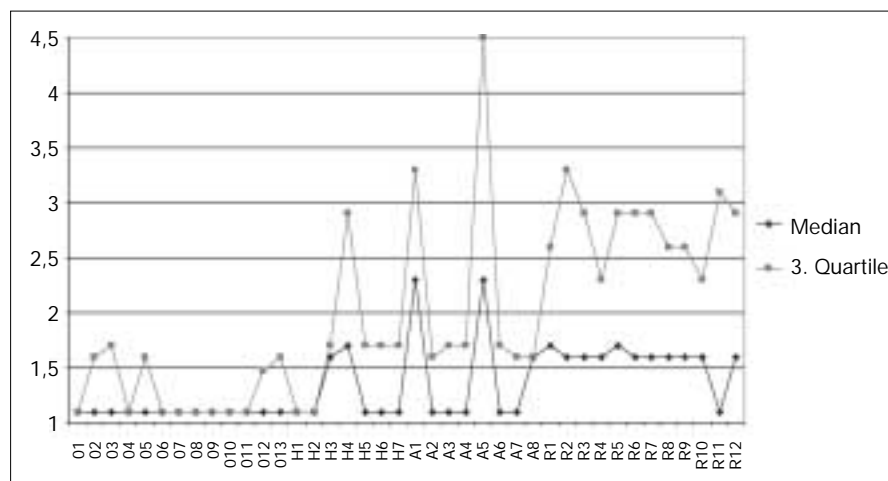


Abb. 1: Ergebnisse der Sensibilitätsuntersuchungen aller getesteten Punkte. An der x-Achse sind die Testpunkte (Gesicht, Hals, Arm, Rücken) aufgeführt, an der y-Achse die mit den Filamenten ausgeübten Drücke in g/mm<sup>2</sup>. Angegeben sind jeweils der Median und die 3. Quartile.

Abhängigkeit von der Luftfeuchtigkeit muß bei der Bestimmung von Sensibilitätsschwellen entsprechend berücksichtigt werden bzw. die Messungen müssen bei gleichen Umgebungsbedingungen durchgeführt werden.

Bei Untersuchungen zur normalen Sensibilität der Brust konnte von TAIRYCH (16) keine statistisch signifikante Abhängigkeit der Ergebnisse von Alter, Nikotinanamnese oder hormoneller Verhütung gefunden werden. In unserer Studie fanden sich zwar unterschiedliche Sensibilitätsschwellen in den verschiedenen Körperregionen, aber die Werte schwankten innerhalb des Probandenkollektivs nur minimal. In Übereinstimmung mit den Ergebnissen von COSTAS (9) sind Filamente unterhalb der Sensibilitätsschwelle der empfindlichsten Punkte nicht erhältlich.

Als Schlußfolgerung unserer Untersuchung muß gefordert werden, daß bei Studien zur sensiblen Reinnervation nach rekonstruktiver Lappenchirurgie verschiedene Empfindungsschwellen der transplantierten Hautoberfläche, aber auch der Empfangsregion berücksichtigt werden müssen.

#### Literatur

- (1) BOYD, B., MULHOLLAND, S., GULLANE, P., IRISH, J., KELLY, L., ROTSTEIN, L., BROWN, D.: Reinnervated lateral antebrachial cutaneous neurosome flaps in oral reconstruction: are we making sense? *Plast. Reconstr. Surg.* 93, 1350-1359 (1994)
- (2) BAUMANN, I., GRESCHNIOK, A., BOOTZ, F., KAISERLING, E.: Frei transplantierte, mikrovasculär reanastomosierte Unterarmklappen zur Rekonstruktion in Mundhöhle und Oropharynx. *HNO* 44, 616-623 (1996)
- (3) VRIENS, J.P.M., ACOSTA, R., SOUTAR, D.S., WEBSTER, M.H.C.: Recovery in sensation in the radial forearm free flap in oral reconstruction. *Plast. Reconstr. Surg.* 98, 649-656 (1996)
- (4) SCHULTES, G., KÄRCHER, H., GAGGL, A.: Postoperative Sensibilität des gefäßgestielten M.-latissimus-dorsi-Transplantates ohne neuronale Anastomose. *Mund-Kiefer-Gesichts-Chir.* 2, 238-241 (1998)
- (5) SCHULTES, G., GAGGL, A., KÄRCHER, H.: Re-establishment of sensitivity in the latissimus dorsi transplant through anastomosis of the thoracodorsal nerve with sensitive nerves. *Plast. Reconstr. Surg.* 103, 857-861 (1999)
- (6) GAGGL, A., SCHULTES, G., KÄRCHER, H.: Die Rami cutanei des freien gefäßgestielten musculocutanen Latissimus dorsi-Transplantates: eine neue Methode zur Wiedererlangung der Sensibilität. *J. DGPW* 19/20, 60-63 (1999)
- (7) DELLON, A.L.: Sensitivity of breasts reconstructed with the autologous latissimus dorsi flap. *Discussion. Plast. Reconstr. Surg.* 106, 310-312 (2000)
- (8) POSNICK, J.C., GROSSMAN, J.A.I.: Facial sensibility testing: a clinical update. *Plast. Reconstr. Surg.* 106, 892-894 (2000)
- (9) COSTAS, P.D., HEATLEY, G., SECKEL, B.R.: Normal sensation of the human face and neck. *Plast. Reconstr. Surg.* 93, 1141-1145 (1994)
- (10) DELLON, E.S., MOUREY, R., DELLON, A.L.: Human pressure perception values for constant and moving one- and two-point discrimination. *Plast. Reconstr. Surg.* 90, 112-117 (1992)
- (11) LEHMANN, C., GUMENER, R., MONTANDON, D.: Sensibility and cutaneous reinnervation after breast reconstruction with musculocutaneous flaps. *Ann. Plast. Surg.* 26, 325-327 (1991)
- (12) TURKOF, E., JURECKA, W., SIKOS, G., PIZAKATZER, H.: Sensory recovery in myocutaneous, noninnervated free flaps: a morphologic, immunohistochemical and electron microscopic study. *Plast. Reconstr. Surg.* 92, 238-247 (1993)
- (13) POSNICK, J.C., ZIMBLER, A.G., GROSSMAN, J.A.I.: Normal cutaneous sensibility of the face. *Plast. Reconstr. Surg.* 86, 429-433 (1990)
- (14) SECKEL, B.R.: Normal cutaneous sensibility of the face. *Discussion. Plast. Reconstr. Surg.* 86, 434-435 (1990)
- (15) LEVIN, S., PEARSALL, G., RUDERMAN, R.J.: Von Frey's method of measuring pressure sensibility in the hand: an engineering analysis of the Weinstein-Semmes pressure aesthesiometer. *J. Hand Surg.* 3, 211-216 (1978)
- (16) TAIRYCH, G.V., KUZBARI, R., RIGEL, S., TODOROFF, B.P., SCHNEIDER, B., DEUTINGER, M.: Normal cutaneous sensibility of the breast. *Plast. Reconstr. Surg.* 102, 701-704 (1998)

#### Korrespondenzanschrift:

OA Dr. Dr. M. Vesper  
 Nordwestdeutsche Kieferklinik  
 Mund-, Kiefer- und Gesichtschirurgie  
 Universitätsklinikum Hamburg-Eppendorf  
 Martinistraße 52, 20246 Hamburg

## Benigne Tumoren der Schädelbasis aus der Sicht des HNO-Arztes

P.R. ISSING · TH. LENARZ

Klinik für HNO-Heilkunde, Medizinische Hochschule Hannover

#### Einleitung

Der Hals-Nasen-Ohrenarzt ist unmittelbar in die Diagnostik und Behandlung von Tumoren der Schädelbasis eingebunden und prädestiniert, gerade benigne Neubildungen zu erkennen und über zum Teil minimal invasive Zugänge funktionserhaltend sowie unter Beachtung der im Kopf-Halsbereich wichtigen Ästhetik zu entfernen (2, 10, 14).

Neben der Rhinoscopia anterior und posterior lassen sich die Nase und der Nasopharynx nach Abschwellen und Oberflächenanästhesie der Schleimhäute mit Optiken verschiedener Blickwinkel inspizieren und auch diskrete Läsionen zuverlässig erkennen. Betont sei an dieser Stelle der Wert der Möglichkeit, oftmals auf endonasalem Weg Biopsien von Raumforderungen zu entnehmen

und damit die Diagnose ohne wesentliche Belastung des Patienten histologisch zu sichern (10). Längst Standard ist die Ohrinspektion mit dem Mikroskop, das durch die Otologie zur Mikrochirurgie des Ohres in die Medizin eingeführt wurde (12). Zur Funktionsdiagnostik steht dem HNO-Arzt ein Arsenal differenzierter sowohl subjektiver als auch objektiver Verfahren zur Verfügung, um

die gerade für die Hördiagnostik so wichtige topographische Zuordnung der Läsion zu ermöglichen. Bei der bildgebenden Diagnostik hat die Computer- und Magnetresonanztomographie die konventionelle Röntgendiagnostik weitgehend abgelöst. Gerade für die Schädelbasis mit ihrer komplexen Anatomie (11) ist die CT zur Beurteilung ossärer Läsionen Standard, während die MRT eine bessere Auflösung von Weichteilprozessen ermöglicht. Gerade bei der Frage der Beteiligung der Dura bietet sie die zuverlässigste Information. Im folgenden soll an Hand repräsentativer Beispiele die Möglichkeiten der HNO-Heilkunde bei benignen Tumoren an der Schädelbasis exemplarisch demonstriert werden, ohne daß diese Aufstellung naturgemäß einen Anspruch auf Vollständigkeit erheben möchte. Aus diesem Grund wird auch auf die Nennung von Pseudotumoren oder „exotischen“ Neubildungen wie Mukozelen, Cholesteringranulomen, Arachnoidalzysten, Langerhanszell-Histiozytosis etc. verzichtet und auf weiterführende Literatur verwiesen (4, 6, 9, 13).

**Rhinobasis**

Neben der meist bilateralen Polyposis nasi, die keine eigentliche Neoplasie darstellt und häufig mit einer Intoleranz gegenüber nichtsteroidalen Analgetika und Asthma bronchiale einhergeht, treten möglicherweise virusinduzierte Papillome in der Nasenschleimhaut auf (Abb. 1 und 2). Sie sind meist einseitig und vor allem an der lateralen Nasenwand lokalisiert, wo sie oft ein „invertiertes“ Wachstumsmuster zeigen und auch als SCHNEIDER-Papillom bezeichnet werden. Histologisch sind die invertierten Papillome zwar gutartig, neigen aber in etwa 50% zum Rezidiv und können sich destruierend in die Orbita und Schädelbasis ausdehnen. Nicht zuletzt wegen der Möglichkeit der malignen Entartung ist eine komplette Entfernung anzustreben, wobei hier bei Manifestation im Siebbein und auch medialen Kieferhöhlenanteilen die endonasale Entfernung bei entsprechender Erfahrung ähnliche Ergebnisse wie das konventionelle Vorgehen zeigt, was allerdings bei Befall der Stirnhöhle und eines ausgedehnten Recessus alveolaris der Kieferhöhlen indiziert ist (15).

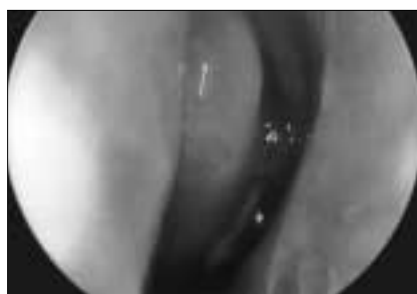

Abb. 1: Glasige Raumforderung zwischen lateraler Nasenwand (rechts) und Kopf der Concha nasalis media.

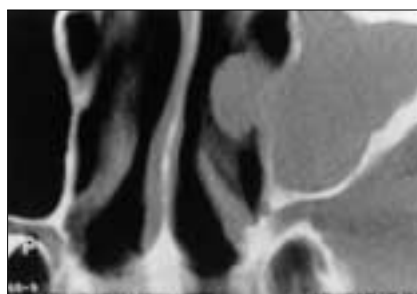


Abb. 2: Axiale Computertomographie der Raumforderung aus Abb. 1, die makroskopisch komplett endonasal endoskopisch reseziert wurde. Histologisch ergab sich ein invertiertes Papillom.

Osteome sind am häufigsten in der Stirnhöhle lokalisiert und besitzen als Zufallsbefunde keinen Krankheitswert. Wenn sie jedoch Belüftungsstörungen der betroffenen Nasennebenhöhle oder auch umschriebene Cephalgien verursachen, sollten sie entfernt werden (Abb. 3). Bei medianem Sitz im Stirnhöhleninfundibulum bzw. auch Siebbein und umschriebener Ausdehnung lassen sich Osteome auch von endonasal entfernen (Abb. 4). Bei ungünstiger Lage im Recessus supraorbitalis der Stirnhöhle oder entsprechender Größe sollten sie über eine osteoplastische Stirnhöhlenoperation mit einem Zugang nach UNTERBERGER angegangen werden (6, 13). Bei der ätiologisch unklaren fibrösen Dysplasie kommt es zu einer Zerstörung des Knochens mit fibrösem Ersatz vorwiegend im Kindes- und Jugendalter (Abb. 5). Klinisch wird eine monostotische von einer polyostotischen Form unterschieden. Das MCCUNE-ALBRIGHT-Syndrom mit zusätzlichen endokrinen Störungen stellt eine gewisse Maximalvariante dar (Abb. 6). Eine kausale The-

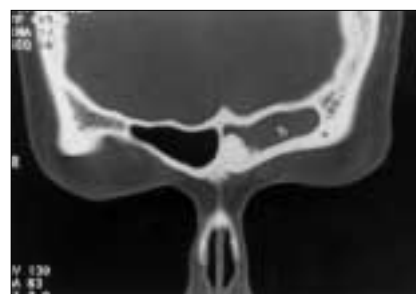

Abb. 3: Osteom in Stirnhöhleninfundibulum mit Sekretabflußstörung und sekundärer chronischer Sinusitis.

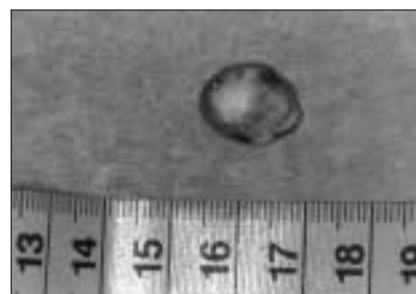


Abb. 4: In toto entferntes Osteom aus Abb. 3, welches über einen rein endonasal-mikroskopischen Zugang minimal invasiv entfernt wurde.

rapie der fibrösen Dysplasie ist nicht möglich, jedoch kann bei Kompression funktionell wichtiger Strukturen wie z. B. des N. opticus oder auch zur Erzielung einer Gesichtssymmetrie aus kosmetischen Gründen eine palliative Entfernung von Teilen des veränderten Knochens indiziert sein (2, 6).

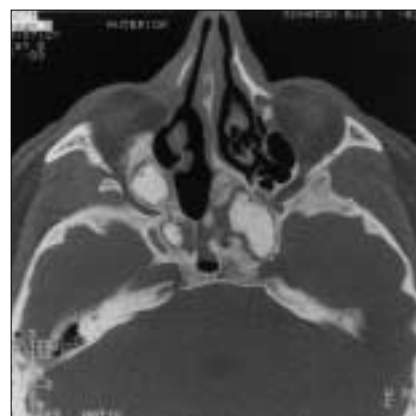

Abb. 5: Computertomographischer Nachweis einer fibrösen Dysplasie, die bioptisch von endonasal gesichert werden konnte.

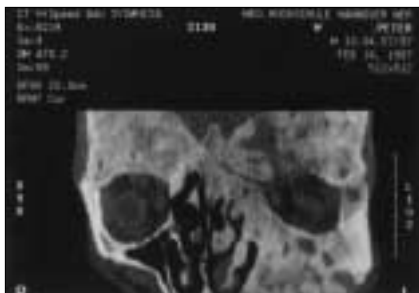

Abb. 6: McCUNE-ALBRIGHT-Syndrom mit Manifestation der Rhinobasis, linken Orbita und Kieferhöhle.

Das Angiofibrom tritt praktisch immer bei männlichen Jugendlichen auf, weshalb es auch als juveniles Nasenrachensfibrom bezeichnet wird. Es führt zu einer meist einseitigen Behinderung der Nasenatmung und auch über eine Tubenventilationsstörung zu einer Hörminderung. Wegen der erheblichen Durchblutung kann es zu rezidivierender Epistaxis kommen; eine Biopsie verbietet sich deshalb. Nach Ausdehnungsbestimmung durch CT und/oder MRT (Abb. 7) sichert die Angiographie die Diagnose und bietet auch die Möglichkeit, präoperativ die zuführenden Gefäße (Aa. sphenopalatina, pharyngea ascendens etc.) zu embolisieren (Abb. 8). Therapie

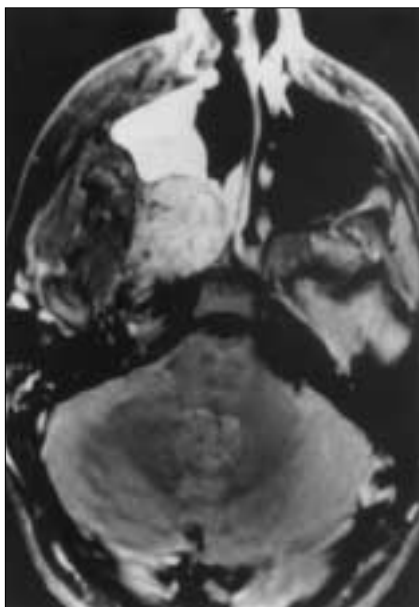


Abb. 7: Angiofibrom bei einem 16-jährigen Jugendlichen mit Ausdehnung in die rechte Fossa pterygopalatina und Begleit-sinusitis der rechten Kieferhöhle.

der Wahl ist die operative Entfernung, die bei geringer Größe des Tumors auch von endonasal erfolgen kann. Meist wird jedoch übersichtlicheren Zugängen wie der lateralen Rhinotomie der Vorzug gegeben, um die intraoperative Blutung beherrschen zu können. Eine Alternative stellt das sog. midfacial degloving dar, das bei guter Übersicht zu keiner sichtbaren Narbenbildung im Gesicht führt (Abb. 9).

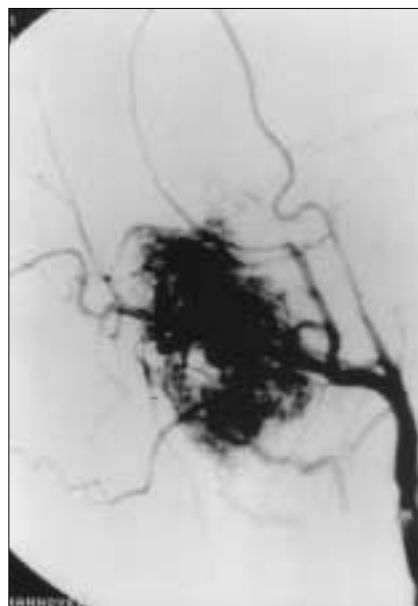


Abb. 8: Angiographischer Nachweis der Hypervaskularisation des Tumors aus Abbildung 7, der damit praktisch die Diagnose sichert. Die arterielle Hauptversorgung des Tumors erfolgte hier über die A. sphenopalatina, die superselektiv embolisiert werden konnte.

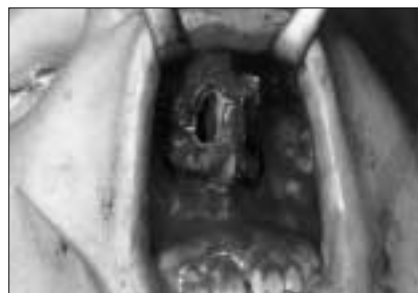

Abb. 9: Intraoperativer Situs bei Entfernung des Angiofibroms aus Abbildung 7 über ein midfacial degloving. Die faciale Kieferhöhlenwand wird osteoplastisch entnommen und nach der Tumorresektion osteosynthetisch mit Mikroplatten reim-plantiert.

### Otobasis

Ähnlich wie an der Rhinobasis ist auch hier die histologische Vielfalt der möglichen Neubildungen groß und kann im Rahmen dieser Darstellung nur angedeutet dargestellt werden. Osteome können durch neuralgieforme Schmerzen (Abb. 10) oder durch raumfordernden Charakter symptomatisch werden und bedürfen dann einer operativen Entfernung. Ähnliches gilt für die fibröse Dys-

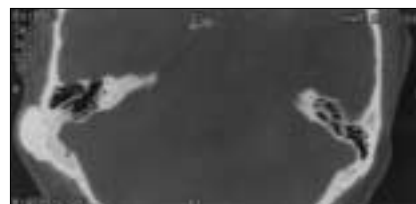

Abb. 10: Osteom der lateralen Schädelbasis, welches neuralgieforme Schmerzen insbesondere beim Tragen einer Brille verursachte und über einen retroaurikulären Zugang entfernt werden konnte.

plasie, die sowohl den äußeren (Abb. 11), als auch inneren Gehörgang einengen kann und damit eine rezidivierende Otitis externa wie im klinischen Beispiel gezeigt oder auch eine retrocochleäre Schallempfindungsschwerhörigkeit verursachen kann. In diesen Fällen ist zur symptomatischen Behandlung eine Dekompression der betroffenen Strukturen indiziert. Auf eine theoretisch mögliche Entwicklung eines osteogenen Sarkoms sollte geachtet werden (13).

Meningiome können sowohl isoliert primär im Mittelohr auftreten als auch sekundär von der Dura der mittleren Schädelgrube dorthin sich ausdehnen

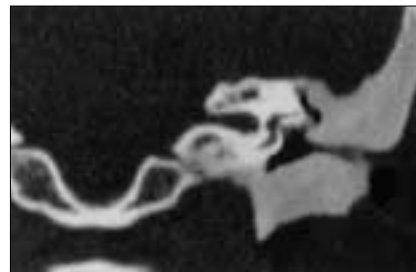

Abb. 11: Manifestation einer fibrösen Dysplasie an der lateralen Schädelbasis. Wegen der rezidivierenden Otitis externa mit Schalleitungsschwerhörigkeit wurde eine Gehörgangsplastik durchgeführt.



(Abb. 12) und über eine Schalleitungsschwerhörigkeit klinisch manifest werden. Mit etwa 18% ist es die häufigste intrakranielle Geschwulst und kann sich auch im Kleinhirnbrückenwinkel ausbilden, wo es eine Differentialdiagnose des Akustikusneurinoms darstellt. Die Therapie der Wahl besteht in der möglichst kompletten, funktionserhaltenden Entfernung des Tumors (4).

Das sogenannte Akustikusneurinom ist mit 8% das häufigste intrakranielle Neurinom und geht von den Schwann-Zellen der Pars vestibularis des achten Hirnnerven am Übergang von der Glia zur Myelinscheide im Meatus acusticus internus aus. Leitsymptom ist meist eine Irritation des N. cochlearis mit einseitiger, plötzlicher oder häufiger langsam progredienter Schallempfindungs-

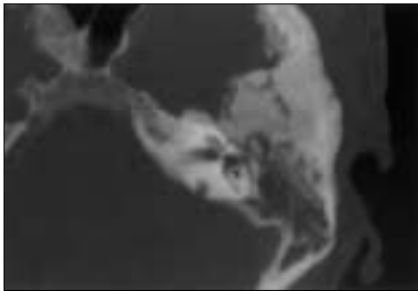


Abb. 12: Ausgedehntes Rezidiv eines en plaque wachsenden Meningioms der mittleren Schädelgrube, welches das Tegmen tympani zerstört und eine seröse Begleitmastoiditis verursacht hatte. Aus funktionellen Gründen erfolgte eine Mastoidektomie und Teilentfernung des Tumors von retroaurikulär.

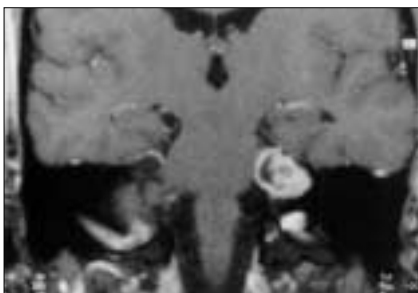


Abb. 13: Nachweis eines Akustikusneurinoms im linken Kleinhirnbrückenwinkel mit Enhancement nach Gadoliniumgabe. Der Patient zeigte klinisch einen „Hörsturz“ mit einer restitutio ad integrum nach Infusionstherapie. In der BERA führte eine Latenzverzögerung J1 bis J4 zum Nachweis der retrocochleären Ursache.

schwerhörigkeit mit oder ohne Tinnitus, der auch das einzige Symptom sein kann. Ebenfalls, aber oft diskret, sind vestibuläre Störungen mit gelegentlichem Dreh- oder Schwankschwindel mit Gangunsicherheit und Liftgefühl zu eruieren. Die späten Symptome großer Tumoren mit Läsion der kaudalen Hirnnerven und Hirnstammkompression konfrontieren den HNO-Arzt in der Regel nicht (4, 13).

Bei der Erkennung der Akustikusneurinome hat der Otologe eine dominierende Aufgabe: Sieht er doch die Patienten als erster und muß eine topographische Zuordnung der zugrundeliegenden Ursache der Beschwerden veranlassen (7). Hier spielt die Hirnstammaudiometrie mit Nachweis einer Latenzverlängerung JEWETT I-V die entscheidende Rolle. Bei der Vestibularisprüfung läßt sich teilweise eine kalorische Mindererregbarkeit erkennen bzw. ein Lage- und Lagerungsnystagmus provozieren. Goldstandard zum Nachweis bzw. Ausschluß einer Raumforderung im Kleinhirnbrückenwinkel ist die MRT mit Gadoliniumgabe, mit der auch kleine intrameatale Tumoren sicher erkannt werden können.

Therapeutisch dominiert die komplette operative Entfernung des Tumors unter Erhalt der Fazialisfunktion über verschiedene Zugänge, deren Differentialindikation sich durch die Größe und den Sitz des Tumors sowie das Hörvermögen des Patienten ergibt. Im Prinzip stehen 3 Zugangswege zur Verfügung:

- transtemporal,
- translabyrinthär,
- subokzipital.

Bei den beiden ersten Verfahren handelt es sich um otochirurgische, überwiegend extradurale Zugänge, während das retrosigmoidale subokzipitale Vorgehen durch die Kollegen der Neurochirurgie favorisiert wird (4, 5, 8).

Die Indikation für die transtemporale Entfernung besteht bei kleinen, im wesentlichen auf den Meatus acusticus internus beschränkten Tumoren mit einem relevanten Resthörvermögen des Patienten. Translabyrinthär lassen sich auch größere Tumoren mit Hirnstammkontakt schonend ohne wesentliche Hirnverlagerung entfernen, was besonders bei älteren Patienten eine Rolle spielen kann. Indiziert ist dieser Zugang bei nicht mehr nutzbarem Restgehör, da das La-

byrinth operativ entfernt wird. Das neurochirurgische Vorgehen bietet bei großen Tumoren die beste Übersicht und auch die Chance auf Hörerhalt, auch wenn bei Tumoren über 3 cm dies in nur ca. 15% der Fälle gelingt. Eine Verbesserung des Funktionserhalts von Nn. facialis et cochlearis hat das intraoperative Monitoring gebracht, das heute routinemäßig eingesetzt wird. Langfristig kann die Integrität des Gesichtsnerven in etwa 90% erhalten werden (3). Als mögliche therapeutische Alternative steht heute das gamma-knife zur Verfügung, das zumindest bei kleinen Neurinomen angewendet werden kann. Aber auch hier ist jedoch langfristig mit Komplikationen wie Hörminderung, Fazialisparese und auch Trigeminusneuralgie zu rechnen, weshalb die Methode noch nicht abschließend bewertet werden kann (1).

Paragangiome des Felsenbeins führen über das Leitsymptom des pulssynchronen Tinnitus mit und ohne Hörminderung die Patienten zum HNO-Arzt. Selten finden sich initial bereits Heiserkeit und Dysphagie als Ausdruck einer Läsion der kaudalen Hirnnerven. Otoskopisch zeigt sich der rötlich durch das Trommelfell scheinende Tumor, der bei Frauen etwa doppelt so häufig vorkommt. Die Ausdehnungsbestimmung geschieht über das hochauflösende CT des Felsenbeins, mit dem sich die für die Operationsplanung wichtige ossäre Destruktion des Knochens über dem Bulbus v. jugularis internae und auch des Canalis caroticus erkennen läßt. Während eine intrakranielle Ausdehnung u. U. mit Dura- und Hirninfiltration mit der MRT nachgewiesen wird, sichert die Angiographie die Diagnose und ermöglicht die präoperative Embolisation des Tumors. Therapeutisch ist die komplette Entfernung des Tumors unter Funktionserhalt der kaudalen Hirnnerven über verschiedene Zugänge anzustreben, die FISCH systematisiert hat (5). Bei inoperablen Patienten kann durch eine Strahlentherapie eine Tumorkontrolle in etwa 60% erreicht werden (4).

#### Literatur

- (1) BATTISTA, R.A., WIET, R.J.: Stereotactic radiosurgery for acoustic neuromas: a survey of the American neurotology society. Am. J. Otol. 21, 371-381 (2000)

- (2) BOENNINGHAUS, H.G.: Rhinochirurgische Aufgaben bei der Chirurgie des an die Schädelbasis angrenzenden Gesichtsschädels. Arch. Oto-Rhino-Laryng. 207, 1-228 (1974)
- (3) BRACKMANN, D.E., OWENS, R.M., FRIEDMAN, R.A. et al.: Prognostic factors for hearing preservation in vestibular schwannoma surgery. Am. J. Otol. 21, 417-424 (2000)
- (4) DRAF, W.: Tumoren des Innenohres und des Felsenbeins. In: Kastenbauer, E. (Ed.): Oto-Rhino-Laryngologie in Klinik und Praxis. Bd. 1. Thieme, Stuttgart, New York, 841-862 (1994)
- (5) FISCH, U., MATTOX, D.: Microsurgery of the Skull Base. Thieme, Stuttgart, New York (1988)
- (6) GANZER, U., DONATH, K., SCHMELZLE, R.: Geschwülste der inneren Nase, der Nasennebenhöhlen, des Ober- und Unterkiefers. In: Kastenbauer, E. (Ed.): Oto-Rhino-Laryngologie in Klinik und Praxis. Bd. 2. Thieme, Stuttgart, New York, 312-358 (1992)
- (7) HOUSE, W.F., LUETJE, C.M.: Acoustic Tumors. Vol. 1: Diagnosis. University Park Press, Baltimore (1985)
- (8) HOUSE, W.F., LUETJE, C.M.: Acoustic Tumors. Vol. 2: Management. University Park Press, Baltimore (1985)
- (9) ISSING, P.R., ERNST, A., KEMPF, H.G., BUHR, TH., LENARZ, TH.: Langerhanszell-Histiozytose des Felsenbeins. Laryngo-Rhino-Otologie 74, 702-706 (1995)
- (10) ISSING, P.R.: Die Lamina cribrosa und ihre Umgebung aus HNO-ärztlicher Sicht. Einhorn-Verlag, Reinbek, 473-478 (1998)
- (11) LANG, J.: Klinische Anatomie der Nase, Nasenhöhle und Nebenhöhlen. Thieme, Stuttgart, New York (1988)
- (12) MIELKE, A.: Die Geschichte der Mikrochirurgie. Urban & Schwarzenberg, München, Wien, Baltimore (1996)
- (13) SEIFERT, G.: HNO-Pathologie. Bd. 4. 2. Aufl. Springer, Berlin, Heidelberg, New York (1999)
- (14) WÜLLSTEIN, H.L.: Hat Terminologie zur Definition unseres Faches eine praktische Bedeutung? HNO 20, 259-261 (1972)
- (15) WINTER, M., RAUER, R.A., GÖDE, U., WAITZ, G., WIGAND, M.E.: Invertierte Papillome der Nase und ihrer Nebenhöhlen. HNO 48, 568-572 (2000)

**Danksagung**

Herrn Prof. Dr. H. BECKER, Direktor der Abteilung für Neuroradiologie der Medizinischen Hochschule Hannover, sei für die hervorragende Zusammenarbeit und die Überlassung der CT- und MRT-Bilder herzlich gedankt.

**Korrespondenzanschrift:**

Priv.-Doz. Dr. Peter R. Issing  
Leitender Oberarzt  
Klinik für HNO-Heilkunde  
Medizinische Hochschule Hannover  
Carl-Neuberg-Straße 1, 30625 Hannover  
Tel.: 0511/5326564, Fax: 0511/5325558  
e-mail: issing@hno.mh-hannover.de

# Ein neues Verfahren zur kombiniert operativ-konservativen Therapie der extremen Mundspaltverengung im Kindesalter

S. JÄNICKE · F. GERHARDS · D. RIEDIGER · S. LÖSER

Klinik für Zahn-, Mund-, Kiefer- und Plastische Gesichtschirurgie, Universitätsklinikum - RWTH Aachen

**Einleitung**

Mundspaltverengungen im Kindesalter sind relativ seltene Störungen, die jedoch den, meist chirurgisch tätigen, Therapeuten mit schwierigen Problemen sowohl in der prä-, intra- und postoperativen Phase konfrontieren (1, 3). Bereits präoperativ sind betroffene Kinder nicht selten durch eine entsprechende Fehl- oder Mangelernährung mit Wachstumsrückstand charakterisiert. Abweichungen der laborchemischen Parameter, insbesondere eine Anämie, sind meist auffällig.

Häufig bestehende periorale Vernarbungen können gerade im Kindesalter zu einer Wachstumsstörung des Ober- und Unterkiefers führen. In der Folge kommt es zu einem gestörten Zahndurchbruch und erheblich verminderter Kariesresistenz durch nur insuffizient mögliche Zahnpflege und kohlehydratreicher Fehlernährung. Entzündliche und abszedierende Erkrankungen des

Zahnbettes können rasch zu lebensbedrohlichen Komplikationen führen. Neben der kosmetischen Entstellung kann auch die normale Sprachentwicklung durch die eingeschränkte Lippenmobilität erheblich gestört sein.

Als Ursache der Mikrostomie kommen sowohl erworbene als auch angeborene Störungen in Frage. Zur letzteren Gruppe zählen seltene syndromale Erkrankungen wie z. B. die cranio-carpo-tarsale Dysplasie (whistling face syndrome) (16) oder früh progressiv-systemisch auftretende Erkrankungen des rheumatischen Formenkreises (17). Bei den erworbenen Ursachen stehen Verletzungen und Verbrennungen durch elektrischen Strom (1, 7, 8, 9, 10, 12, 13), Verätzungen (14, 18) und schwere Entzündungsformen der Wangenschleimhaut, z. B. auf dem Boden einer Candidiasis (5), im Vordergrund. Anders als bei der gangränisierend-ulzerösen Noma kommt es bei letzterer Ursache jedoch

nicht zu Gewebedefekten („Wangenbrand“), sondern zu narbigen Strikturen der Mundspalte.

Zielsetzung der operativen Therapie ist die Mundspalterweiterung mit Schleimhautauskleidung und die Rekonstruktion des muskulären Lippenringes (4, 6, 11). Da letzteres nicht in allen Fällen möglich sein kann, ist auf die Fähigkeit zum aktiven Lippenschluß zu achten. Hauptproblem der Operation ist das frühzeitige Narbenrezidiv, das den Erfolg eines Eingriffes nicht nur zunichte machen, sondern die Ausgangssituation noch verschlechtern kann.

Ganz wesentlich zum Erfolg der Therapie trägt in unseren Augen die Anwendung von Dehnhilfen bei, die in der Literatur allerdings nur sehr spärlich beschrieben worden sind (1, 12, 15). Wir stellen daher hier eine dynamische Dehnhilfe der Mundspalte vor, die zum dauerhaften Erfolg der operativen Therapie beitragen soll.

**Fallbericht**

Anlässlich eines INTERPLAST-Einsatzes in Nordost-Mindanao/Philippinen wurde uns 1999 ein knapp 4-jähriger, 12,9 kg schwerer und 78 cm großer Knabe mit einer extremen Mikrostomie vorgestellt (Zwillingsschwester des Patienten: 15,9 kg, 87 cm) (Abb. 1, 2). Die Ernährung des Kindes erfolgte kontinuierlich meist mit in Wasser eingeweichten oder mit Speichel angelösten Keksen. Die Weite der Mundspalte betrug ca. 9 mm. Als wahrscheinlich auslösende Ursache der Erkrankung wurde eine schwere Soorinfektion in den ersten Lebenswochen vermutet. Zur Ernährungssicherung wurde im ersten Lebensjahr eine Magenfistel in Lokalanästhesie angelegt, die sich jedoch infolge der eingeschränkten Compliance der Eltern spontan verschloß. Nach einer Blutentnahme am Schädel kam es zu einer In-

fektion und ausgedehnten narbigen Sekundärheilung parietal rechts. Der Versuch einer operativen Mundspalterweiterung im Jahr 1998 führte zu einer Verschlechterung des Ausgangsbildes bei allerdings nur insuffizienter Nachbehandlungsmöglichkeit. Bei der Wiedervorstellung des Kindes 1999 mit der Frage der operativen Korrektur, wurde das Risiko einer oro- oder nasotrachealen Intubation als unverhältnismäßig hoch eingeschätzt. Das Kind wurde in Begleitung zum Universitätsklinikum Aachen transportiert und dort im Dezember 1999 operiert. Das therapeutische Vorgehen war kombiniert operativ-konservativ: Zunächst erfolgte die Mundspalterweiterung durch laterale Inzisionen bis auf 42 mm. Soweit darstellbar, wurden Anteile des perioralen Muskelringes dargestellt und vereinigt. Die Deckung der offenen

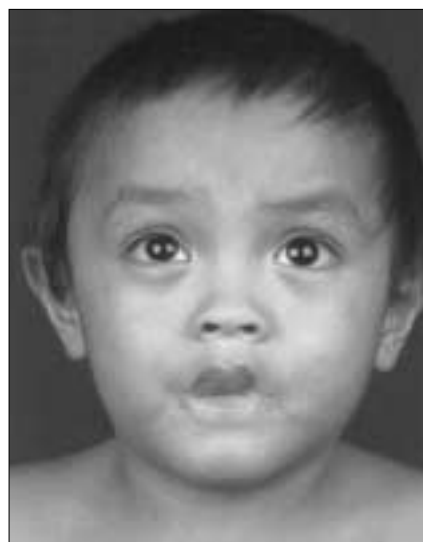

Abb. 1: Knabe, 3 Jahre 10 Monate, Mikrostomie.

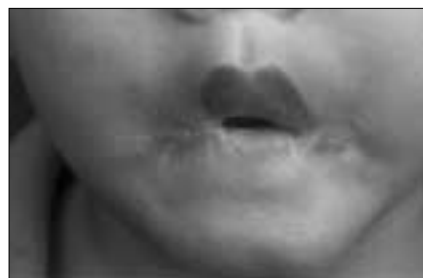

Abb. 2: Ausschnitt Mundpartie, Mikrostomie.

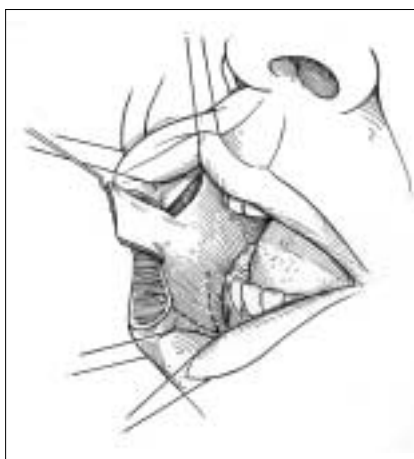


Abb. 3: Schematische Darstellung des operativen Vorgehens: Laterale Inzision der Kommissur und plastische Deckung der Wundfläche mit intraoral gebildeten Rhomboid-Mukosalappen.

Wundflächen wurde durch intraoral gebildete Rhomboidlappen der Mukosa vorgenommen (Abb. 3). Bereits intraoperativ wurde ein provisorischer Splint angepaßt (Abb. 4) und die neue Mundspalte mit dem Abformmaterial ‚Xantopren rot‘ abgeformt. Ein definitiver Dehnungssplint mit 2 kieferorthopädischen Dehnschrauben und Atmungsöffnung (Abb. 5) wurde auf der Basis dieser Abformung angefertigt und am

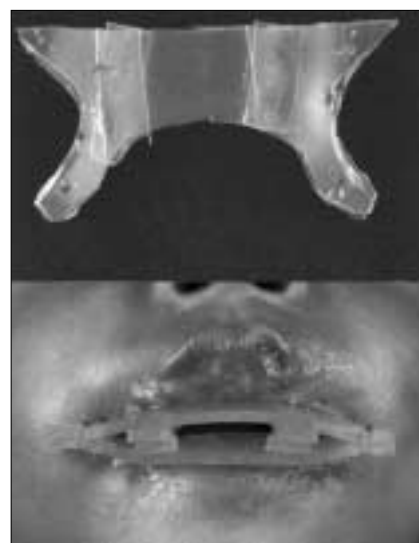


Abb. 4: Provisorischer Splint aus Silasticplatten; oben: Aufsicht, unten: Anpassung im Mund.

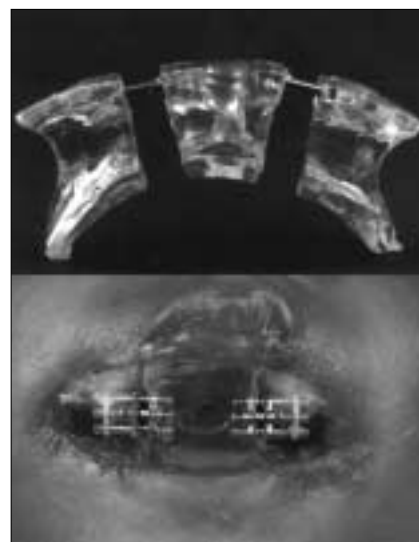


Abb. 5: Dynamischer Dehnungssplint; oben: Aufsicht, maximal aufgedreht, unten: Anpassung im Mund.

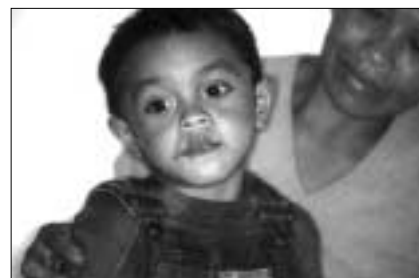

Abb. 6: Kind mit Mutter, Ergebnis 3 Monate postoperativ.

3. postoperativen Tag eingesetzt. Ab dem 4. Tag wurde vorsichtig gedehnt (0,25 mm/Tag über 20 Tage). Der Splint wurde über 6 Monate vor allem nachts unter Pflege der Mundwinkel mit Beipanthen Salbe getragen. Bei der Kontrolle des Kindes im Februar 2000 bestand eine praktisch identische Mundspaltweite von 44 mm und eine Schneidekantendistanz von 2,9 cm (Abb. 6).

## Diskussion

In Abhängigkeit vom Ausprägungsgrad der Mikrostomie stellt bereits die Planung und Durchführung der Narkose hohe Anforderungen an die Anästhesie (2) und verlangt meist eine fiberoptische nasotracheale Intubation oder Tracheostomie der häufig durch Fehl- oder Mangelernährung beeinträchtigten Kinder – Erfordernisse, die meist in einem Dritte-Welt-Land nicht gegeben sind.

Intraoperativ stellt das Ausmaß der narbigen Veränderungen und die Darstellung des Muskelringes für den Operateur das Hauptproblem dar (4, 6, 11). So muß einerseits versucht werden, eine möglichst atraumatische Entfernung gerade der intraoralen Narbenplatten zu versuchen. Andererseits sollte insbesondere im Mundwinkelbereich auf eine Opferung von Gewebe, auch Narbengewebe, verzichtet werden. Eine allzu großzügige Exzision von Narbengewebe kann Gewebedefekten des Mundwinkels Vorschub leisten, die zu chronischem Speichelabfluß führen.

Hauptproblem ist die Verhinderung des postoperativen narbigen Rezidives. Da dieses Rezidiv bereits sehr früh einsetzt, muß schon zum Ende der Operation ein provisorischer passiver Dehnsplint angepaßt werden, der durch einen definitiven dynamischen Dehnsplint ersetzt wird. Im Unterschied zu den in der Literatur beschriebenen Modellen (1, 8, 15) kann bei dem hier beschriebenen Splint über zwei ggf. auch über weitere Dehnschraubensegmente eine dosierte Kräfteinleitung auf die Mundwinkel erfolgen. Hierdurch werden Drucknekrosen der Schleimhaut, die ihrerseits wieder zu verstärkter Narbenbildung und -rezidiv führen, vermieden. Ein langfristiges Tragen des Splints ist, wenigstens während der Nachtstunden, unverzichtbar. Zusammenfassend konnte mit Hilfe des hier vorgestellten kombinierten Verfah-

rens nicht nur eine Aufrechterhaltung des OP-Frühergebnisses sondern zusätzlich eine leichte weitere Aufweitung der Mundspalte erzielt werden. Durch die allmähliche Aufdehnung über eine doppelseitige Schraubenapparatur ist eine atraumatische und schmerzfreie Dehnung etwa ab dem 3.-4. postoperativen Tag möglich.

Extreme Formen der Mikrostomie im Kindesalter stellen wegen der Ernährungsproblematik, aber auch wegen der Unmöglichkeit der Therapie entzündlicher Zahnerkrankungen eine potenziell vitale Bedrohung dar. Das hier vorgestellte Verfahren ist ein Beitrag, um einen dauerhaften Behandlungserfolg zu erzielen und auch postoperativ eine aktive Einflußnahme zu ermöglichen.

## Literatur

- (1) COLCLEUGH, R.G., RYAN, J.E.: Splinting electrical burns of the mouth in children. *Plastic Reconstructive Surgery* 58 (2), 239-241 (1976)
- (2) CRUCKSHANKS, G.F., BROWN, S., CHITAYAT, D.: Anesthesia for Freeman-Sheldon syndrome using a laryngeal mask airway. *Canadian Journal of Anesthesia* 46, 783-787 (199)
- (3) DIAZ, J.H., GUARISCO, J.L., LEJEUNE, FE. Jr.: Perioperative management of paediatric microstomia. *Canadian Journal of Anaesthesia* 38, 217-221 (1991)
- (4) FAIRBANKS, G.R., DINGMAN, R.O.: Restoration of the oral commissure. *Plastic Reconstructive Surgery* 49 (4), 411-413 (1972)
- (5) FERRETTI, G.A., LUCE, E.A., MINK, J.R.: Treatment of severe microstomia caused by massive fungal destruction of the lips: clinical report. *Pediatric Dentistry* 5 (3), 217-219 (1983)
- (6) JOHNS, F.R., SANDLER, N.A., OCHS, M.W.: The Use of a triangular pedicle flap for oral commissuroplasty: report of a case. *Journal of Oral and Maxillofacial Surgery* 56, 228-231 (1998)
- (7) LA TRENTA, G.S., GRANT, R.T., HAWORTH, R.D., MADDEN, M., HOFFMAN, L.A.: Functional reconstruction for severe postburn microstomia. *Annals of Plastic Surgery* 29, 178-181 (1992)
- (8) LEMAN, C.J.: Splints and accessories following burn reconstruction. *Clinics In Plastic Surgery* 19 (3), 721-731 (1992)
- (9) LINEBAUGH, M.L., KOKA, S.: Oral electrical burns: etiology, histopathology, and prosthodontic treatment. *Journal of Prosthodontics* 2, 136-141 (1993)
- (10) MARAGAKIS, G.M., GARCIA-TEMPONE, M.: Microstomia following facial burns. *Journal of Clinical Pediatric Dentistry* 23, 69-74 (1998)
- (11) MEHRA, P., CAIAZZO, A., BESTGEN, S.: Bilateral oral commissurotomy using buccal mucosa flaps for management of microstomia: report of a case. *Journal of Oral and Maxillofacial Surgery* 56, 1200-1203 (1998)
- (12) ORTIZ-MONASTERIO, F., FACTOR, R.: Early definitive treatment of electric burns of the mouth. *Plastic Reconstructive Surgery* 65 (2), 169-176 (1980)
- (13) PENNA, K.J., SADOFF, R.S.: Prevention of microstomia following facial burns. *British Journal of Oral and Maxillofacial Surgery* 36, 146-147 (1998)
- (14) TAKATO, T., OHSONE, H., TSUKAKOSHI, H.: Treatment of severe microstomia caused by swallowing of caustic soda. *Oral Surgery, Oral Medicine and Oral Pathology* 67 (1), 20-24 (1989)
- (15) TAYLOR, L.B., WALKER, J.: A review of selected microstomia prevention appliances. *Pediatric Dentistry* 19, 413-418 (1997)
- (16) VAITIEKAITIS, A.S., HORNSTEIN, L., NEALE, H.W.: A new surgical procedure for correction of lip deformity in cranio-carpo-tarsal dysplasia (whistling face syndrome). *Journal of Oral Surgery* 37, 669-672 (1979)
- (17) WRIGHT, J.T., FINE, J.D., JOHNSON, L.B., STEINMETZ, T.T.: Oral involvement of recessive epidermolysis bullosa inversa. *American Journal of Medical Genetics* 47, 1184-1188 (1993)
- (18) YEONG, E.K., CHEN, M.T., MANN, R., LIN, T.W., ENGRAV, L.H.: Facial mutilation after an assault with chemicals: 15 cases and literature review. *Journal of Burn Care and Rehabilitation* 18, 234-237 (1997)

## Korrespondenzanschrift:

Priv.-Doz. Dr. Dr. Siegfried Jänicke  
 Klinik für Zahn-, Mund-, Kiefer-  
 und Plastische Gesichtschirurgie  
 Universitätsklinikum - RWTH  
 52074 Aachen  
 e-Mail:  
 sjaenicke@post.klinikum.rwth-aachen.de

# Infektsanierung durch resistenzgerechte Hüftinterimsprothese und Antibiotikakette

J. KELM · TH. REGITZ · E. SCHMITT  
Orthopädische Universitätsklinik Homburg/Saar

## Zusammenfassung

Das derzeit noch als experimentell anzusehende Verfahren erlaubt eine gelenkfunktionale und medikamentös-optionale Infektsanierung und zeigt eine Behandlungsalternative zur Interims-Resektionshüfte auf. Die klinische Tauglichkeit muß durch Vergleichsstudien mit höheren Fallzahlen und längeren Nachuntersuchungszeiträumen bewiesen werden.

Die Infektionsrate bei der Primärimplantation von Hüftendoprothesen liegt bei 1-2% (1). Zweifellos zählt die Therapie der septischen Prothesenlockerung zu den optimierbaren Verfahren der septischen Chirurgie. Üblich ist der zweizeitige Prothesenwechsel, der sich durch einen Prothesenausbau und der Anlage eines Resektionszustands mit Einlegen eines Antibiotikaträgers in Form von Ketten oder Kollagenschwämmen auszeichnet, und in einem zweiten Schritt die Reimplantation nach gesicherter Infektsanierung vorsieht.

Entscheidende Nachteile der Resektionshüften mit in situ befindlichen Antibiotikaträgern sind zum einen die sich einstellende Weichteilverkürzung (3) und zum anderen die unphysiologische Gelenkbewegung mit konsekutiver Instabilität. Außerdem ist häufig eine resistenzgerechte Antibiose mit handelsüblichen Antibiotikaträgern bei atypischer Keimkonstellation nicht möglich.

Definiertes Ziel des zweizeitigen Prothesenwechsels sollte die gesicherte Infektsanierung ohne auftretende Weichteilverkürzung sein, um eine weitgehend physiologische und stabile Gelenkbewegung zu ermöglichen.

Vorgestellt wird eine Interimsprothese und Antibiotikakette, die eine sichere Infektsanierung durch optionale resistenzgerechte Antibiose ermöglichen, eine Weichteilverkürzung durch die Platzhalterfunktion der Prothese verhindert und durch die Form der Prothese

eine weitgehend physiologische Gelenkbewegung erlaubt.

## Methode

Prothese und Antibiotikakette werden mit Hilfe zweiteiliger, aus Polyoxymethylen (POM) bestehenden, CAD-geplanten und CNC-gefrästen Gußformen hergestellt. POM ist ein physiologisch unbedenklicher Thermoplast, der sich durch eine hohe Festigkeit und hohes Rückstellvermögen nach thermischer Belastung auszeichnet und dadurch sterilisiert werden kann.

Durch die Formsysteme wird eine gute Reproduzierbarkeit in der Fertigung von Interimsprothese und Kette gewährleistet. Zu ihrer Herstellung wird PMMA mit beigemischem resistenzgerechtem Antibiotikum in die Formhälften gegossen, bei beginnender Polymerisation werden die Formhälften gepaart und gegeneinander komprimiert. Das PMMA polymerisiert, ohne eine Trennebene in den Implantaten auszubilden und verbindet sich bei der Kettenform unlösbar mit dem zuvor eingespannten nicht resorbierbaren Faden.

## Technische Ergebnisse

Die Interimsprothesenform entläßt einen Spacer (Abb. 1) mit einem Kopfdurchmesser von 50 mm mit einem Geradschaftstiel von 10 cm Länge. Die antibiotikaabgebende Oberfläche beträgt 13300 mm<sup>2</sup>, die axiale Belastungsfähigkeit der Prothese liegt bei 20 KN.




Abb. 1: Interimsprothese (Spacer) aus PMMA mit optionaler resistenzgerechter Antibiotikazumischung.

Die Antibiotikakette (Abb. 2) besteht aus 40 Kettengliedern, hat eine Gesamtlänge von 93 cm und eine antibiotikaabgebende Oberfläche von 16000 mm<sup>2</sup>.




Abb. 2: Kette aus 40 Antibiotikum/PMMA-Kugeln und nicht resorbierbarem Faden.

## Operatives Vorgehen

Das operative Vorgehen besteht aus dem Prothesenausbau und simultaner Fertigung von Spacer und Kette am Op-Tisch. Dabei werden für den Spacer 80 g PMMA benötigt und nach Resistenzlage optional 4 g pulverförmiges, steriles und pyrogenfreies Antibiotikum zugemischt. Für die Kette werden 40 g PMMA verarbeitet und 2 g Antibiotikum verwendet.

Zur Formschlussoptimierung, also zur besseren Verankerung der Prothese im Femur, wird, um eine Adhäsion von PMMA und Knochen zu vermeiden, ein zurechtgeschnittener Op.-Handschuh in die Markhöhle plaziert, der Handschuh mit PMMA aufgefüllt und die Prothese in den Knochenzement eingedrückt.

Nach der Aushärtung wird das Konstrukt aus der Markhöhle herausgezogen, der Handschuh entfernt und der Spacer in die Markhöhle eingesteckt.

Bei phlegmonös-abszedierendem Infekt kann zusätzlich eine resistenzgerechte Kettenimplantation in die periartikulären Weichteile erfolgen.

## Klinische Ergebnisse

Wir haben bisher 7 Patienten mit diesem Verfahren behandelt (Abb. 3). Der auf die Parameter Funktion, Schmerz und Mobilität modifizierte Mayo-Hip-Score

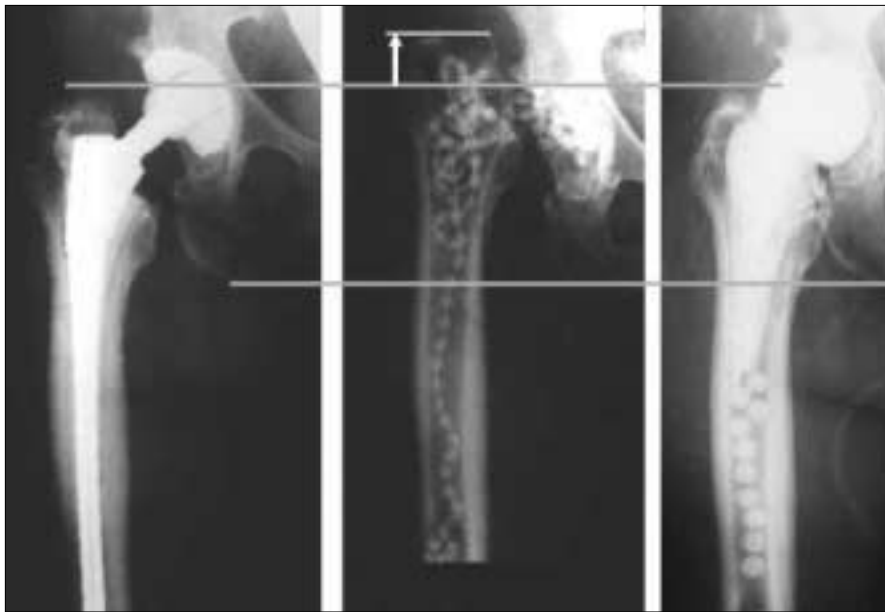

Abb. 3: Infizierte Prothese (links), Resektionszustand mit Verkürzung und nicht resistenzgerechter handelsüblicher Antibiotikakette (Mitte), Korrekturergebnis durch Interimsprothese mit resistenzgerechter Antibioseoption mit Spacer und Kette (rechts) bei einer Patientin.

(4) verbesserte sich unter der Spacerbehandlung von 29 auf 40 Punkte zum Zeitpunkt der Reimplantation. Innerhalb

des Nachuntersuchungszeitraums von 8 Monaten wurde keine Reinfektion beobachtet.

#### Literatur

- (1) STEINBRINK, K., FOMMELT, L.: Behandlung der periprothetischen Infektion der Hüfte durch einzeitige Austauschoperation. *Orthopäde* 24, 335-343 (1995)
- (2) KIRSCHNER, S. WERNER, A. WALTHER, M.: RADER, C.P., GOHLKE, F.E.: Versorgung mit anatomischen Spacern bei chronischem Endoprotheseninfekt am Knie. *Orthopädische Praxis* 36, 422-426 (2000)
- (3) DESHMUKH, R.G., THEVERAJAN, C.S., SIVAPATHASUNDARAM, G.N.: An Intramedullary Cement Spacer in Total Hip Arthroplasty. *J. Arthroplasty* 13, 197-199 (1998)
- (4) KAVANAGH, B.F., FITZGERALD, R.H.: Clinical and roentgenographic assessment of total hip arthroplasty. A new hip score. *Clin. Orthop.* 193, 133-140 (1985)

#### Korrespondenzanschrift:

Dr. med. Jens Kelm  
Orthopädische Universitätsklinik  
66421 Homburg/Saar

## Alkoholkonsum und Verkehrsunfälle - eine statistische Erhebung in Südwestgriechenland

F. SKEPARNI<sup>1)</sup> · E. VAIRAKTARIS<sup>3)</sup> · E. MISSIRLIS<sup>2)</sup> · M. MARAGOUAKIS<sup>2)</sup>

<sup>1)</sup> Department of Pharmacology, University of Patras

<sup>2)</sup> Laboratory of Toxicology, Saint Andrews General Hospital Patras

<sup>3)</sup> Department of Oral and Maxillofacial Surgery, University of Athens

#### Zusammenfassung

**Untersuchungsgegenstand:** Die Bestimmung des Risikofaktors Alkoholkonsum bei Straßenverkehrsunfällen. **Untersuchungsaufbau:** Es wurde eine epidemiologische retrospektive Untersuchung durchgeführt zwischen der Blutalkoholkonzentration (BAK) der an Verkehrsunfällen beteiligten Fahrer (n = 337) und einer Kontrollgruppe von nicht an Verkehrsunfällen beteiligten Fahrern (n = 863), die alle bei Straßenkontrollen in Südwestgriechenland mit Atemalkoholmeßgeräten (AtAK) getestet

wurden. Alle Fahrer (n = 1.200) ähnelten einander in bezug auf Geschlecht, Alter, Fahrzeugtyp, Tageszeit, Wochentag, Jahreszeit und Ort. Zur Vergleichbarkeit der Werte der Blutalkoholkonzentration bei den betreffenden Fahrern und den AtAK-Werten der Kontrollgruppe wurde eine methodologische Untersuchung an 50 Freiwilligen vorgenommen und eine entsprechende Umrechnungsformel gefunden. **Ergebnisse:** Es wurde aufgrund einer logistischen Regressionsanalyse der Daten festgestellt, daß Fahrer mit einer BAK  $\geq 0,50$  g/l

eine 3,6mal größere Wahrscheinlichkeit haben, an einem schweren Verkehrsunfall mit Toten und Verletzten beteiligt zu werden als Fahrer mit einer BAK  $< 0,50$  g/l. Der Risikofaktor steigt bei höheren Blutalkoholkonzentrationen. Junge Fahrer und Zweiradfahrer haben, im Vergleich mit älteren Pkw-Fahrern, ein größeres Risiko, an einem Fahrzeugzusammenstoß in Zusammenhang mit Alkohol beteiligt zu sein. **Schlußfolgerungen:** Es besteht ein enger Zusammenhang zwischen der Blutalkoholkonzentration und der Beteiligung an Ver-

kehrsunfällen. Diese Ergebnisse bestätigen, daß Alkohol die Fähigkeit, ein Fahrzeug zu lenken, beeinträchtigt und gehen davon aus, daß Alkoholtests bei Straßenverkehrskontrollen zu einer Senkung der Zahl der mit Alkohol in Verbindung stehenden Verkehrsunfälle beitragen.

**Summary**

**Objektive:** To estimate the alcohol consumption as a risk factor of road traffic accidents. **Design:** An epidemiological restrospective study was performed between blood alcohol concentrations (BACs) of drivers (n = 337) involved in road traffic accidents and a control group of drivers (n = 863) not involved in traffic accidents that have been alcohol tested by breath samples (BrACs) in roadside check-points in south-western Greece. All drivers (n = 1.200) were well matched according to sex, age, type of the car, time of driving, day of the week, season of the year and sites. To normalize the values of blood alcohol concentration in the case drivers and the BrAC in the control drivers, a methodological study was conducted in 50 voluntaries and a conversation equation was found. **Results:** It was found based on a logistic regression analysis of data that drivers with BAC  $\geq 0,50$  g/l are 3,6 more likely to be involved in a serious road traffic accident with deaths and injuries compared to drivers with BAC  $< 0,50$  g/l. The risk factor increases in higher blood alcohol concentrations. The younger and the two-wheeled vehicle drivers have a greater risk to have an alcohol-related motor vehicle crash compared with older four-wheeled drivers. **Conclusion:** There is a strong relationship between blood alcohol concentration and the involvement in a road traffic accident. These results confirm that alcohol impairs the ability of driving and proposes that sobriety checkpoints will help to reduce alcohol-related traffic accidents.

**Einführung**

Mit Alkohol in Verbindung stehende Verkehrsunfälle sind in aller Welt eines der Hauptprobleme im öffentlichen Gesundheitswesen. Trunkenheit am Steuer fordert laut dem National Institute on Alcohol Abuse and Alcoholism (Direk-

tor: Enoch GORDIS, M.D.) jährlich über 15.000 Leben. Alkohol war 1996 in 41% aller tödlichen Verkehrsunfälle im Spiel (8). Es wird geschätzt, daß ungefähr jeder fünfte Amerikaner irgendwann in seinem Leben an einem im Zusammenhang mit Alkohol verursachten Verkehrsunfall beteiligt sein wird (9).

Es wurde festgestellt, daß das Todesrisiko bei einem Unfall, an dem ein einzelnes Fahrzeug beteiligt ist, mit zunehmender Blutalkoholkonzentration des Fahrers steigt, insbesondere gilt dies für junge und weibliche Fahrer. Fahrer mit einem BAK von 0,20-0,40, 0,50-0,90, 1,0-1,40 und  $>1,50$  g/dl haben ein um 1,4fach, 11,1fach, 48fach bzw. 384fach höheres Risiko, an einem tödlichen Unfall beteiligt zu werden (11).

Selbst bei geringen Mengen verringert Alkohol die Reaktionszeit und verlangsamt den Entscheidungsfindungsprozess (7) und beeinflusst so das Fahrverhalten.

Es sind viele Versuche unternommen worden, um vor dem Fahren unter Alkoholeinfluß abzuschrecken, und es wurden bei der Verringerung der Anzahl der Unfälle unter Alkohol einige Fortschritte gemacht. Landesweite Verkehrskontrollen von Fahrern in den Jahren 1973, 1986 und 1996 zeigten, daß der Prozentsatz der Fahrer mit einer positiven Blutalkoholkonzentration von 36% auf 26% und dann auf 17% gesunken ist. Die Zahl der Verkehrsunfälle, bei denen Alkohol im Spiel war, fiel um 32% von 25.165 im Jahre 1982 auf 17.126 im Jahre 1996 (8). Doch die stetige Abnahme zeigt erste Zeichen eines Abflachens. Die Zahl der mit Alkohol in Verbindung stehenden Todesfälle nahm 1995 zum ersten Mal in neun Jahren zu und blieb für das Jahr 1996 im Grunde konstant.

Ungeachtet der zusätzlichen juristischen und vorbeugenden Maßnahmen zur Bekämpfung von mit Alkohol in Verbindung stehenden Fahrzeugunfällen bleibt Trunkenheit am Steuer eines der gesellschaftlichen Hauptprobleme. Dennoch sind die Risikofaktoren in bezug auf Fahren unter Alkoholeinfluß noch zum großen Teil unbekannt.

Das Problem der Verkehrsunfälle ist in Griechenland besonders ernst mit negativen finanziellen, sozialen, gesundheitlichen und demographischen Folgen (1). Ungefähr 2.000 Tote und 30.000 Verletzte sind die jährliche Bilanz der Verkehrsunfälle (10). Aus der Untersuchung der epidemiologischen Daten geht hervor:

1. Die Verkehrsunfälle betreffen vor allem junge Leute;
2. die Zahl der Verkehrsunfälle steigt von Jahr zu Jahr an und
3. die meisten Unfälle betreffen Zweiräder (2).

Das Ziel dieser Studie war es, die Rolle des Alkoholkonsums als Risikofaktor zu bestimmen, für die Wahrscheinlichkeit einen Verkehrsunfall zu haben, und zwar in der Bevölkerung von Südwestgriechenland (Umgebung der Stadt Patras).

**Daten und Methoden**

**Datensammlung**

Die Untersuchung wurde von Juni 1994 bis Dezember 1996 durchgeführt. Die Informationen stammen aus Unterlagen des Polizeibüros, aus der Datensammlung des Ministeriums für Transport und Verkehr und aus Unterlagen des Toxikologischen Instituts der Universität Patras. Es wurden vier Landstraßen im Gebiet von Südwestgriechenland in der Nähe der Stadt Patras ausgewählt und alle schweren Unfälle mit Toten und Verletzten aufgezeichnet (Tab. 1).

Tab.1

Schwere des Unfalls	Zahl der Fahrer	%
Sachschäden	133	39,46
1 Leichtverletzter		
Leichtverletzte > 1 Person	52	15,43
1 Schwerverletzter	47	13,95
Schwerverletzte > 1 Person	19	5,64
1 tödlich Verletzter	61	18,10
mehrere tödlich Verletzte	25	7,42

Von den betreffenden Fahrern (n = 337) wurden, laut den strengstens kontrollierten Blutentnahmeprotokollen des Polizeibüros von Patras, innerhalb von 30 Minuten nach dem Unfall Blutproben genommen und in der toxikologischen Abteilung in Patras mittels Gas-Chromatographie auf ihren Äthanolgehalt hin untersucht. Auf der anderen Seite wurden bei Fahrern (Kontrollgruppe (n = 863) Atemalkoholtests gemacht, die *nicht* an einem Verkehrsunfall beteiligt waren, die aber von Polizisten an Straßensperren gestoppt worden waren, und zwar in derselben Jahreszeit und an denselben Orten, an denen die Unfälle der anderen Fahrer passiert waren.

Alle Fahrer (n = 1.200) in unserer Untersuchung, die Unfallfahrer und die Fahrer der Kontrollgruppe, entsprachen sich in allen Faktoren wie Geschlecht, Alter, Tageszeit, Wochentag, Jahreszeit und Fahrzeuggröße. Was die Straßenverhältnisse, die Schwierigkeit der Aufgabe und die Verkehrsverhältnisse sowie den Ort betrifft, so wurden für beide Fahrergruppen dieselben ausgewählt.

Von unabhängigen Teilnehmern (n = 50) erhielten wir gleichzeitig Blut- und Atemproben eine Stunde nach Alkoholkonsum, um die durch diese beiden Methoden erhaltenen Werte zu vergleichen, und es wurde eine Umrechnungsformel gefunden.

### Analytische Methoden

Zur Bestimmung des Blutalkoholgehalts wurde MACHATAS Gas-Chromatographie-Methode (6) modifiziert und angewendet. Bei dem Gas-Chromatographen handelte es sich um das Modell Varian 3300 mit einem hydrogenen Flammendetektor. Die Untersuchungsbedingungen waren folgende: Säulentemperatur 67 °C, Injektor 126 °C, Detektor 220, Nitrogenfluß 25 ml/min, Hydrogenfluß 30 ml/min, Luftfluß 300 ± 15 ml/min. Als Standardlösung wurden Äthanol (1 mg/ml Merck: 8991), und als interner Standard tert-Butanol (Merck: 9629) verwendet.

Um die Atemalkoholkonzentration zu bestimmen, wurde ein RBT Alco-Sensor IV (St. Louis Missouri 63103 M.V. Forester Intoximeters Inc., 1901 Locust street) entsprechend den Anweisungen des Herstellers benutzt.

Die beiden Werte Blutalkoholkonzentration (BAK) und Atemalkoholkonzentration (AtAK), die bei der Gruppe der 50 Teilnehmer bestimmt wurden, wurden mit PEARSONS Produktmomentkoeffizient in Relation zueinander gesetzt und es wurde eine Umrechnungsformel mit einer polynominalen Funktion 4. Grades bestimmt. Es bestand eine gute Korrelation zwischen BAK und AtAK. Für alle Werte wurde der exakte Alkoholtest ausgedrückt als  $AtAK = -0,364 + 4,285 BAK - 10,622 BAK^2 + 12,48 BAK^3 - 4,434 BAK^4$  ( $r = 0,98$  und  $R^2 = 0,96$ ).

### Statistische Analyse

Diese epidemiologische retrospektive Untersuchung versuchte, innerhalb der fahrfahrenden Bevölkerung die Gruppe von Fahrern zu bestimmen, die ein hohes Risiko hat, in einen Verkehrsunfall verwickelt zu werden.

Zur statistischen Analyse der Daten wurden Modelle der logistischen Regressionsanalyse verwendet ( $P_x = 1/1 + \text{Exp}[-b_0 + b_1x_1 + b_2x_2 + \dots + n]$ ), entsprechend ihrer Qualität der Streuung.

Eine Bestimmung des relativen Risikos, genannt Erwartungswert (EW), wurde vorgenommen. Der Erwartungswert ist die Wahrscheinlichkeit, daß ein Fahrer der Kontrollgruppe ihm ausgesetzt ist.

Es wurde ein Modell der logistischen Regressionsanalyse, mit einer abhängigen Variablen (1 = beteiligt an einem Verkehrsunfall, 0 = keine Beteiligung) und unabhängigen Variablen (demographische Variablen, Zusammenstoßvariablen, Alkoholmessungen und anderen Variablen, eingeteilt wie im Anhang) benutzt. Dieses Modell stellt die Wahrscheinlichkeit eines Verkehrsunfalls als Funktion von acht unabhängigen Variablen dar. Wir haben festgestellt, daß die Blutalkoholkonzentration ein signifikanter Risikofaktor für einen Verkehrsunfall ist, und dieses Risiko mit steigender BAK zunimmt. Dieses Modell ist außerdem anwendbar, um die Signifikanz anderer unabhängiger Variablen zu bestimmen, die bei Unfällen eine Rolle spielen. Junge Fahrer und Zweiradfahrer haben eine höhere Wahrscheinlichkeit, einen Straßenverkehrsunfall zu haben.

Die gefährlicheren Tage sind das Wochenende und die Feiertage auf stark befahrenen Landstraßen am Tage. Männer sind eine Gruppe mit hohem Risiko.

### 1. Modell der Regressionsanalyse:

$$P = 1 / (1 + \text{Exp}[-\{2,12 - 0,31 \cdot \text{Geschlecht} - 0,26 \cdot \text{Alter} - 0,92 \cdot \text{Fahrzeugtyp} + 0,25 \cdot \text{Jahreszeit} + 0,19 \cdot \text{Tag} + 2,26 \cdot \text{Tageszeit} - 0,54 \cdot \text{Ort} + 0,80 \cdot \text{Alkohol}\}])$$

Bei Anwendung eines zweiten Modells, in dem die Blutalkoholkonzentration in zwei Niveaus unterteilt wird (BAK > 0,50 g/l und BAK < 0,50 g/l), wird das relative Risiko als  $RR = \text{Exp}(1,28) = 3,6$  bestimmt (Konfidenzintervall = 1,42 - 10,2).

### 2. Modell der Regressionsanalyse

$$P = 1 / (1 + \text{Exp}[-\{2,45 - 0,39 \cdot \text{Geschlecht} - 0,25 \cdot \text{Alter} - 0,95 \cdot \text{Fahrzeugtyp} + 0,25 \cdot \text{Jahreszeit} + 0,14 \cdot \text{Tag} + 2,30 \cdot \text{Tageszeit} - 0,53 \cdot \text{Ort} + 1,28 \cdot \text{Alkohol}\}])$$

Bei Anwendung eines dritten Modells schrittweiser logistischer Regression, in dem alle unabhängigen Variablen wie im Anhang angegeben eingeteilt sind, mit Ausnahme der Alkoholwerte, die als kontinuierliche Variable angesehen werden, ergab sich eine gute Streuung der Variablen ( $R = 0,70$ ). Es gab eine positive Korrelation zwischen Alkoholniveau und Verkehrsunfall, und diese Wahrscheinlichkeit nahm im Vergleich mit der ansteigenden Blutalkoholkonzentration zu. Es wurde festgestellt, daß nur vier dieser Variablen, und zwar Alkohol, Fahrzeugtyp, Zeit und Ort, für die Voraussage eines Verkehrsunfalls signifikant sind. Fahrzeugtyp und Landstraßen stehen in negativer Relation zum Verkehrsunfall, während Alkoholkonzentration und Zeit in positiver Relation zu ihm stehen.

### 3. Modell einer schrittweisen

#### logistischen Regressionsanalyse

$$P = 1 / (1 + \text{Exp}[-\{1,49 - 0,83 \cdot \text{Fahrzeugtyp} + 2,12 \cdot \text{Zeit} - 0,45 \cdot \text{Ort} + 1,38 \cdot \text{Alkohol}\}])$$

### Diskussion

Die Daten, die die Verbreitung von mit Alkoholeinfluß in Verbindung stehenden Verkehrsunfällen bestimmen, variieren aufgrund von Inkonsistenz und Schwierigkeiten bei der Datenerfassung von Untersuchung zu Untersuchung stark. Zusätzlich können die Stichproben, denen die Daten entnommen wurden, verzerrt sein. Untersuchungen, die



Daten nur zu Spitzenzeiten zu sammeln (z.B. Wochenende, Abend), können, im Gegensatz zu Untersuchungen, welche alle Tageszeiten und alle Wochentage berücksichtigen, das Vorkommen von Alkoholeinfluß überbewerten. Die Zahlen sind auch von Studie zu Studie unterschiedlich, wenn Bevölkerungen mit unterschiedlichen gesellschafts-demographischen Merkmalen verglichen werden. In Griechenland, dem Land mit der höchsten Sterblichkeitsrate bei Straßenverkehrsunfällen in Europa, gibt es keine Untersuchung, die die Risikofaktoren von Fahrern unter Alkoholeinfluß angibt.

Die Ergebnisse unserer Untersuchung bestätigen epidemiologische Untersuchungen aus anderen Ländern, die aus sagten, daß das Risiko, einen Verkehrsunfall zu haben, mit steigender Blutalkoholkonzentration des Fahrers dramatisch ansteigt (11).

Es wurde nachgewiesen, daß Fahrer mit einer BAK > 0,50 g/l ein 3,6fach höheres Risiko haben als solche mit einem niedrigeren BAK.

Desweiteren sind Zweiradfahrer risikobehafteter als die Fahrer größerer Fahrzeuge. Ein weiterer signifikanter Risikofaktor für Verkehrsunfälle sind stark befahrene Landstraßen am Tage.

Personen, die unter Alkoholeinfluß stehend ein Fahrzeug führen, tun dieses unter Umständen häufiger. In der Tat geben einige Untersuchungen an, daß Fahrer mit einer hohen Anzahl früherer Festnahmen wegen Trunkenheit am Steuer gefährdeter sind, einen tödlichen Unfall zu haben als die Gesamtbevölkerung.

Es ist offensichtlich, daß die Gesellschaft Pressekampagnen, Polizeitraining, Verkehrsunterricht in Schulen, Unfallverhütungsprogramme an Universitäten und andere Maßnahmen durchführen muß, um eine entscheidende Verringerung der Zahl der Verkehrsunfälle unter Alkoholeinfluß sicherzustellen (3, 4, 5).

**Danksagung**

*Wir danken Herrn Professor G. NIKIFORIDIS und Herrn Ch. KONDAKIS für ihre hilfreichen Vorschläge zum Entwurf und die statistische Analyse.*

**Anhang:  
Beschreibung  
der unabhängigen Variablen**

<b>Geschlecht</b>	
männlich	1
weiblich	2
<b>Alter</b>	
≤ 30	1
30 - 50	2
≥ 50	3
<b>Fahrzeugtyp</b>	
Zweirad	1
Pkw	2
Lkw	3
<b>Jahreszeit</b>	
Frühling	1
Sommer	2
Herbst	3
Winter	4
<b>Tag</b>	
Wochentag	1
Wochenende	2
Feiertag	3
<b>Zeit</b>	
08.00 - 14.00 Uhr	1
14.00 - 18.00 Uhr	2
18.00 - 08.00 Uhr	3
<b>Ort</b>	
Neue zweispurige Landstraße Patras - Athen	1
Alte zweispurige Landstraße Patras - Athen	2
Neue zweispurige Landstraße Patras - Olympia	3
Alte zweispurige Landstraße Patras - Olympia	4

**Literatur**

- (1) DIMIOPOULOS, N.L. (griech.): Verkehrsunfälle: Vorbeugung und Bekämpfung. Epitheorisi Ygeias, 41-42, März-April (1996)
- (2) DRIZIS, MP., KYRIOPOULOS, X. (griech.): Die sozialwirtschaftlichen Kosten der Folgen von Straßenverkehrsunfällen in Griechenland. Epitheorisi Ygeias, 58-62, Januar-Februar (1992)
- (3) HANDEL, K.: Alcohol-induced accidents within the scope of official statistics. Blutalkohol. 26 (5), 319-329 Sept. (1989)
- (4) HINGSON, R., HEEREN, T., WINTER, M.: Lowering the state legal blood alcohol limits to 0,08%: the effect on fatal motor vehicle crashes. American Journal of Public Health 86 (9), 1297-1299 (1996)
- (5) HUNDHAUSEN, G.: Should course for alcohol intoxicates automobile drivers be legally introduced? An answer based on public economics. Blutalkohol 26 (5), 329-346, Sept. (1989)
- (6) MACHATA, G.: Determination of alcohol in blood by chromatography headspace analysis. Clin. Chem. News letter (4), 29, 32 (1972)
- (7) MOSKOWITZ, G., BURNS, M., WILLIAMS, A.F.: Skills performance at low blood alcohol level. Journal of Studies on Alcohol 46, 482-485 (1985)
- (8) National Highway Traffic Safety Administration: Fatal Accident Reporting System. (1997a)
- (9) National Highway Traffic Safety Administration and National Institute on Alcohol Abuse and Alcoholism: A guide to sentencing DUI offenders. DOT HS 808 365. National Highway Traffic Safety Administration, Washington DC (1996)
- (10) Nationales Statistisches Amt Griechenlands
- (11) ZADOR, P.: Alcohol-related relative risk of fatal driver injuries in relation to driver age and sex. Journal of Studies on Alcohol 52 (4), 302-310 (1991)

**Korrespondenzanschrift:**

*Dr. med. F. SKEPARNI  
Department of Pharmacology,  
University of Patras  
Patras - Griechenland*

## Juni 2001

- 27.-30. Juni 2001 **CARS 2001**  
**Berlin**  
*Themen:* Computer Assisted Radiology  
 15<sup>th</sup> International Congress und Exhibition  
 5<sup>th</sup> Annual Conference of the International Society for Computer Aided Surgery  
 19<sup>th</sup> International EuroPACS Meeting  
 7<sup>th</sup> Computed Maxillofacial Imaging Congress  
 3<sup>rd</sup> International Workshop on Computer-Aided Diagnosis  
 International Symposium on Cardiovascular Imaging  
 13<sup>th</sup> International Conference of the Society for Medical Innovation and Technology  
 Tutorials, Workshops, Seminars and Special Events  
*Leitung:* Prof. Heinz U. Lemke, Technical University Berlin  
*Anmeldung u.*  
*Information:* CARS 2001 Conference Office

## Oktober 2001

- 11.-13. Okt. 2001 **39. Jahrestagung der Deutschen Gesellschaft für Plastische und Wiederherstellungschirurgie e.V.**  
**Berlin**  
*Themen:* - Biomaterialien (einschl. Organersatz und Kunststoffe) und Biotechnologie  
 (Sensoren, Analysen, Reaktoren, Tissue Engineering)  
 - Zugangswege zur/und Defektsanierung (Knochen, Weichteil)  
 - Begutachtung  
 - Innovationen, Experimentelle Chirurgie, Freie Themen,  
 Kurse und assoziierte Symposien, Sektionen  
*Leitung:* Univ.-Prof. Dr. L. Zichner  
*Anmeldung u.* Frau Tanja Blasczik, Chefarztsekretariat Orthopädische Universitätsklinik  
*Information:* Stiftung Friedrichsheim, Marienburger Str. 2,  
 D-60528 Frankfurt am Main  
 Tel.: 069-6705215, Fax: 069-6705375 · Email: lzichner@aol.com
- 25.-26. Okt. 2001 **XV. Rotenburger Laserfachkundekurs der Sektion Laserchirurgie der Deutschen Gesellschaft für Plastische und Wiederherstellungschirurgie e.V.**  
**Rotenburg (W.)**  
 Diakoniekrankeh.  
*Themen:* Laseroperationen mit Neodym:YAG-Lasern (1064 und 1320 nm), Holmium:YAG-Laser, Erbium:YAG-Laser, CO<sub>2</sub>-Laser, ultrakurz gepulstem CO<sub>2</sub>-Laser, Dioden-Laser, Argon- und Rubin-Laser in Gelenken, Bandscheiben, Weichteilen, der Körperoberfläche (Skin resurfacing), in der Augenheilkunde und der Neurochirurgie und mit dem Mikroskop  
*Leitung:* Dr. H. Rudolph, Dr. V. Studtmann,  
*Anmeldung u.* Dr. Studtmann, II. Chirurgische Klinik für Unfall-, Wiederherstellungs-, Gefäß- und  
*Information:* Plastische Chirurgie, Diakoniekrankeh.,  
 Elise-Averdieck-Str. 17, 27356 Rotenburg/W.  
 Tel.: 04261-7723-76/-77, Fax: 04261-772141  
 Email: ch2sek1@diako-online.de · Internet: <http://www.diako-online.de>
27. Okt. 2001 **XXVI. Rotenburger Symposium für Klinik und Praxis**  
**Rotenburg (W.)**  
*Themen:* Verletzungen und Erkrankungen von Gliedmaßen - Erhalt oder Amputation?  
*Leitung:* Dr. M. Schulte  
*Anmeldung u.* Dr. Studtmann, Frau Czaika, Frau Timm, II. Chirurgische Klinik für  
*Information:* Unfall-, Wiederherstellungs-, Gefäß- und Plastische Chirurgie, Diakoniekrankeh.,  
 Elise-Averdieck-Str. 17, 27356 Rotenburg/W.  
 Tel.: 04261-7723-76/-77, Fax: 04261-772141  
 Email: ch2sek1@diako-online.de · Internet: <http://www.diako-online.de>

## November 2001

- 09.-10. Nov. 2001 **Allergologie als Querschnittsfach - Aufbaukurs Allergologie in der HNO-Heilkunde -**  
**Ulm**  
*Themen:* Auf Anfrage  
*Leitung:* Prof. Dr. G. Rettinger  
*Anmeldung u.* HNO-Klinik der Universität Ulm  
*Information:* Kongresssekretariat: Frau Franz, Prittwitzstraße 43, 89075 Ulm,  
 Tel.: 0731-50027501, Fax: 0731-50026703  
 Email: ent.department@medizin.uni-ulm.de

## Dezember 2001

01. Dez. 2001  
**Lübeck**      **97. Jahrestagung der Vereinigung Schleswig-Holsteinischer Hals-, Nasen- und Ohrenärzte**  
*Themen:*      Aktuelles in Diagnostik und Therapie von Erkrankungen der Atemwege und des Ohres  
 Konsequenzen der Reformpolitik für Klinik und Praxis  
*Anmeldung u.* PD Dr. Stephan Remmert, Frau M. Otto  
*Information:*    Universitäts-HNO-Klinik, Ratzeburger Allee 160, 23538 Lübeck  
 Tel.: 0451-5002240, Fax.: 0451-5002249

## Juni 2002

- 15.-21. Juni 2002      **Kongreß der Europäischen Rhinologischen Gesellschaft (mit ISIAN)**  
 15.-16. Juni 2002      Instructional Courses  
 16.-19. Juni 2002      19. IRS-Kongreß + 21. ISIAN  
 19. Juni 2002          Tagung der European Academy of Facial Plastic Surgery (Joseph Society)  
 20.-21. Juni 2002      International Septorhinoplasty Course  
*Information:*      Prof. Dr. G. Rettinger, Universitätsklinikum Ulm,  
 Universitätsklinik und Poliklinik für HNO-Heilkunde,  
 Prittwitzstraße 43, 89075 Ulm  
 Tel.: 0731-5027501 oder 0731-5027502, Fax: 0731-5026703  
 Email: ent.department@medizin.uni-ulm.de  
 Internet: <http://www.ers2002.de>
- 26.-29. Juni 2002      **CARS 2002**  
**Paris, Frankreich**      *Themen:*      Auf Anfrage  
*Information:*      Mrs. Franziska Schweikert, Im Gut 11/15, 79790 Kuessaberg  
 Tel.: 07742-922434, Fax: 07742-922438  
 Email: [fracis.cars@d-plus.net](mailto:fracis.cars@d-plus.net)  
 Internet: <http://www.cars-int.de/>

## September 2002

- 25.-28. Sep. 2002      **Deutscher Orthopädenkongreß 2002**  
**Berlin**                      **88. Tagung der DGOOC, 43. Tagung des Berufsverbandes der Ärzte für Orthopädie (BVO)**  
*Themen:*          Arthrose, Spondylolisthesis, Sporttraumatologie, Maligne Tumoren, Qualitätssicherung/DRG's  
*Leitung:*          Präsident DGOOC: Prof. Dr. med. W. Hein, Halle  
 Tagungspräsident BVO: Dr. med. M. Talke, Berlin  
*Anmeldung u.*      DGOT Büro, Orthopädische Univ.-Klinik Friedrichsheim,  
*Information:*      Marienburger Str. 2, 60528 Frankfurt am Main  
 Tel.: 069-6705377, Fax: 069-6705367  
 Email: [DGOT-Frankfurt@t-online.de](mailto:DGOT-Frankfurt@t-online.de)